Aus der I. Medizinischen Universitätsklinik
und Poliklinik Mainz
Direktor: Prof. Dr. R. Duesberg

Neuere Beobachtungen über Arzneimittel - Thrombopenien

Inaugural - Dissertation

zur Erlangung der medizinischen Doktorwürde der Hohen
Medizinischen Fakultät der Johannes Gutenberg -
Universität zu Mainz

vorgelegt von

Nader Pousttchi

aus Schiraz / Iran

Mainz 1963

Digitized by the Internet Archive
in 2026

https://archive.org/details/IA41554405_0039

Aus der I. Medizinischen Universitätsklinik
und Poliklinik Mainz
Direktor: Prof. Dr. R. Duesberg

Neuere Beobachtungen über Arzneimittel - Thrombopenien

Inaugural - Dissertation

zur Erlangung der medizinischen Doktorwürde der Hohen
Medizinischen Fakultät der Johannes Gutenberg -
Universität zu Mainz

vorgelegt von

Nader Pousttchi

aus Schiraz / Iran

Dekan: Prof. Dr. Dr. K. Wagner

Referent: Priv. Doz. Dr. L. Friederici

Korreferent: Prof. Dr. R. Duesberg

R. UNIV. BIBLIOTHEK LEIPZIG

Tag der mündlichen Prüfung:

Druck und Einband:
Rudolf Stehle, Düsseldorf, Klosterstr. 114
Tel.: 35 03 73

Vorwort

Die vorliegende Arbeit beschäftigt sich mit den neueren Beobachtungen der durch Arzneimittel in den letzten zehn Jahren hervorgerufenen Thrombopenien. Für die Arbeit konnten keine eigenen experimentellen Untersuchungen durchgeführt werden, stattdessen wurde die umfangreiche internationale Literatur zu Rate gezogen.

Medikamente können nicht selten unerwünschte Nebenwirkungen haben. Sie können sich an jedem System des menschlichen Körpers schädigend auswirken. Das Blutsystem zum Beispiel ist ein sehr wichtiges System, das in unserem Leben eine große und bedeutungsvolle Rolle spielt. Die schädigende Nebenwirkung der Medikamente kann sogar sehr schwere Folgen in sich haben. Eine der bekanntesten Schädigungen ist die Thrombopenie und die thrombopenische Purpura (Hämorrhagische Diathese).

Es wird hier in dieser Arbeit zuerst ein Blick auf die Krankheit (Thrombopenie) und ihre verschiedenen Formen geworfen; dann folgt eine kasuistische Abhandlung über die Medikamente, die Thrombopenien

verursacht haben, soweit sie im letzten Jahrzehnt in der Weltliteratur bekannt geworden sind.

Neuere Beobachtungen über Arzneimittel-Thrombopenien

A. Einleitung

Hämorrhagische Diathesen mit Plättchenmangel und Plättchenschädigung (Thrombopenie und thrombopathische Purpura-Formen)

Die hämorrhagischen Diathesen sind gekennzeichnet durch eine Blutungsbereitschaft, die sehr verschiedene Ursachen haben kann. Neben den erblich bedingten bzw. erworbenen Gerinnungsstörungen, denen ein Mangel an bestimmten, für den Gerinnungsvorgang notwendigen Stoffen zugrunde liegt, kennen wir hämorrhagische Diathesen, die durch einen Plättchenmangel bedingt sind. Das Symptom des Plättchenmangels wurde 1983 in Deutschland von BROHM und KRAUSS und 1887 von DENYS in Belgien entdeckt. Es kann einmal als isoliertes Merkmal einer scheinbar selbständigen Erkrankung auftreten und wird dann als essentielle Thrombopenie bezeichnet, während die symptomatischen Formen bei Leukämie, Panmyelopathie, Knochenmarkscarcinose und Arzneimittelüberempfind-

lichkeit zu beobachten sind.

Die essentielle Thrombopenie, der Morbus maculosus Werlhofii, fand bis zur Jahrhundertwende als selbständiger Krankheitstyp keine Anerkennung, da die unitaristische Auffassung aller hämorrhagischen Diathesen das ärztliche Denken beherrschte, bis FRANK den Plättchenmangel als wesentliche Ursache des Krankheitsbildes entdeckte, das von WERLHOF bereits um das Jahr 1740 ausführlich beschrieben worden ist.

Der Morbus maculosus haemorrhagicus war nach den Krankenblattaufzeichnungen WERLHOFs charakterisiert durch das Auftreten von Blutflecken und Blutflüssen ohne erkennbare äußere Ursache. Diese Krankengeschichte gibt das Typische der Symptomatologie recht gut wieder, wie die von anderen Autoren mitgeteilten Beobachtungen immer wieder erkennen lassen. Ganz plötzlich kommt es bei diesen Patienten zu Schleimhautblutungen aus dem Nasen-Rachenraum oder zu Genitalblutungen, die lebensbedrohliche Formen annehmen können.

Viel seltener sind der Magen-Darmkanal und die ableitenden Harnwege befallen. Augenfälliger sind die Hautblutungen, die punktförmig dicht aneinandergereiht sind. Neben diesen kleinfleckigen Blutaustritten, die meist rot gefärbt sind, sieht man auch flächenhafte, meist bläulich verfärbte Blutungen. Durch Kneifen, Klopfen oder venöse Stauung lassen sich diese Blutflecken auch künstlich erzeugen und können wichtige diagnostische Hinweise geben.

Bei der Blutbilduntersuchung fällt stets eine deutliche Verminderung der Blutplättchen auf. Während beim Gesunden die Zahl der Thrombocyten 200 000 - 300 000 beträgt, finden sich bei der thrombopenischen Purpura Werte unter 50 000. In Abhängigkeit von der Schwere der Blutung besteht eine mehr oder weniger starke Anämie. Die Blutungszeit ist deutlich verlängert, die Gerinnungszeit dagegen meist unbeeinflußt, während die Retraktion des Blutkuchens infolge des Plättchenmangels überhaupt nicht oder nur sehr schlecht zustandekommt. Seit Einführung der Sternalpunktion sind von zahlreichen Untersuchern übereinstimmend die gleichen Beobachtungen gemacht worden. Stets ist bei der WERLHOF'schen Krankheit eine Vermehrung der Megakaryocyten vorhanden, die meist ein relativ unreifes Cytoplasma besitzen.

K r a n k h e i t s v e r l a u f

Im Krankheitsverlauf läßt sich eine akute und eine chronische Form unterscheiden. FRANK (23a) meinte, es sei fraglich, ob diese beiden Krankheitsformen zu ein- und demselben Krankheitsbild gehören. Inzwischen konnte aber diese Auffassung aufgrund neuerer Untersuchungsergebnisse widerlegt werden.

Bei der akuten oder recidivierenden Thrombopenie tritt die Erkrankung ganz plötzlich aus voller Gesundheit heraus in heftigster Form auf. An den verschiedensten Hautstellen bilden sich größere und kleinere Blutflekken. Gleichzeitig kommt es zur Blutung aus Nase, Mund oder Rachen oder aus einer anderen Schleimhautregion. Die Blutungen können so schwer sein, daß sich eine lebensbedrohliche Anämie entwickelt. Aber häufig, wenn die Erkrankung bereits das gefährliche Stadium erreicht zu haben scheint, kommt der kritische Umschwung zustande, der im Blut regelmäßig von einem starken Anstieg der Blutplättchen (Plättchenkrise) begleitet ist. Damit hören die Blutungen auf. Die Blutflecken bilden sich langsam zurück, die Anämie bessert sich, und in wenigen Wochen tritt Genesung ein, bis plötzlich wieder eine neue, ähnliche Attacke nach Wochen, Monaten

oder auch nach Jahren auftritt. Der Umschwung wird wahrscheinlich durch die plötzliche und hochgradige Anämie eingeleitet, welche einen so starken Knochenmarksreiz ausübt, daß es zu gesteigerter Bildung aller Blutzellen einschließlich der Plättchen kommt. Es ist aber auch möglich, daß der plötzliche Plättchenschwund nach Art eines allergischen Schocks auf einer massiven Ansammlung der Plättchen in Leber und Milz beruht und daß gerade dadurch das auslösende Agens beseitigt wird, worauf dann die Rückkehr zur Norm einsetzt.

Die hämorrhagische Krise ist manchmal von Fieber begleitet, das kaum infektiös zu erklären ist. In den Zwischenzeiten kann das Blutbild völlig normal sein, und auch die Plättchenverminderung fehlen. Die akute Thrombopenie kann im Gegensatz zur chronischen spontan völlig ausheilen, wie auch JAEGER in seinen katamnestischen Untersuchungen sehr schön zeigen konnte. Der Milztumor fehlt oft oder ist nur sehr geringgradig ausgeprägt.

Bei der chronischen Form der Thrombopenie liegt die Krankheit meist schon viele Jahre zurück. Schon seit frühester Jugend besteht bei diesen Patienten eine Blutungsneigung. Anamnestisch wird meist angegeben, daß

schon immer leichte blaue Flecken aufgetreten sind. Bei starken Traumen kam es zu größeren Hämatomen, oft wird auch eine Neigung zum Nasen- oder Zahnfleischbluten angegeben. In anderen Fällen tritt die hämorrhagische Diathese erst in der Pubertät oder noch später in Erscheinung, hält dann aber dauernd an. Die Diathese selbst äußert sich in dem einen Falle mehr durch Blutfleckenbildung, in dem anderen mehr durch Blutungsneigung nach außen. Sie hält aber nicht immer in gleicher Weise an. Perioden mit geringer Blutungstendenz wechseln mit solchen extremer Blutungsneigung, so daß aus dem chronischen Zustand heraus ein akutes Krankheitsbild bedrohlicher Art, wie oben geschildert, entsteht.

Aber auch in den "stillen" Zwischenphasen ist bei der chronischen Form die Plättchenverminderung stets nachweisbar. Auch ergeben der Milztumor und die Provokationsphänomene meist einen Hinweis auf das Fortbestehen des Grundübels.

Als Ursache des Plättchenmangels konnten in jüngster Zeit Antikörper nachgewiesen werden, die sich gegen die körpereigenen Thrombocyten richten und diese zur Agglutination bringen. Allerdings besteht noch keine

Klarheit über die Faktoren, die zu dieser Autoantikörperproduktion Anlaß geben. Im Gegensatz zu den essentiellen Thrombopenien liegt den symptomatischen Thrombopenien, die durch eine Überempfindlichkeit gegen bestimmte Arzneimittel bedingt sind, eine bekannte exogene Noxe zugrunde. Da seit Erscheinen des Handbuchs der Inneren Medizin inzwischen im Schrifttum zahlreiche weitere Beobachtungen über Arzneimittelschäden an den Blutzellen, insbesondere den Thrombocyten, mitgeteilt worden sind, erschien es wünschenswert, die im Weltschrifttum verstreut aufzufindenden Mitteilungen zusammenzutragen, um einen Überblick über die Häufigkeit der durch neuere Medikamente bedingten Thrombopenien zu gewinnen.

B. Hauptteil

Arzneimittelthrombopenien

Kapitel I

Sedormid-Purpura

Seit 1933 DENNING einen ersten Fall von Sedormid-Purpura bei einem Patienten, der auch andere Allergieerscheinungen bot, beschrieb, wurden zahlreiche weitere Fälle beobachtet.

MOESCHLIN, der sich eingehend mit der Klärung der Pathogenese der Sedormid-Purpura befaßt hat, sprach 1952 die Hypothese aus, daß es sich dabei um eine anaphylaktisch bedingte Zerstörung der Thrombocyten parallel dem Mechanismus der Pyramidonagranulocytose handle. Bei Belastung mit Sedormid traten schon nach 15 - 30 Minuten bei den sensibilisierten Patienten heftige Stürze der Thrombocytenwerte ein, die auf eine Zerstörung der Plättchen im peripheren Blut hinwiesen.

Bei Patienten, deren Blutserum gegen Sedormid allergisch ist, agglutinierten die Thrombocyten im Reagenz-

glas nach Zugabe einer Dosis Sedormid, während bei anderen Thrombopenie-hervorrufenden Medikamenten dies in vitro nicht der Fall ist.

Kapitel II

Weitere Arzneimittel-Thrombopenien

Unter den vielen Arzneimittel-Idiosynkrasien ist die thrombopenische Purpura schon lange bekannt. Als erster berichtet BAERMANN über den Fall einer Chinin-Idiosynkrasie. 1910 beschrieb RUMPEL hämorrhagische Phänomene als Nebenwirkung von Arsphenaminverabreichung. In den dreißiger Jahren mehrten sich die Mitteilungen über Fälle medikamentöser Thrombopenien allergischer Genese. DENNING berichtete über den ersten Fall einer Sedormid-Purpura. Der Patient war auf Jod überempfindlich und reagierte gegenüber diesem Allergen ebenfalls mit einer thrombopenischen Purpura. Seit diesen ersten Beschreibungen erscheinen laufend Mitteilungen über weitere Fälle. Es seien der Literatur nur die Berichte über die wichtigsten Medikamente entnommen, die zu dieser Überempfindlichkeitsform Anlaß gegeben haben:

Gold (GAUTER u. Mitarb.; WEISSENBACH u. Mitarb.; WINTROBE u. Mitarb.), Arsphenaminderivate (PARLEY; FREEMAN; HOLLER; KADIN; LACHNIT; MATHES; Mc CARTHY und WILSON; SMITH), Wismut (BLANCHI), Nirvanol (JONES und JACOBS),

Chinin (BAERMANN; BEIGLBÖCK; BOLTON und YOUNG; CHAPUIS und HEMMELER; GRANDJEAN; MARITSCHEK und MARKOWICZ; PESHKIN und MILLER; STEINKAMP u. Mitarb.), Chinidin BARKHAM und TOCANTINE; BIGELOW und DESFORGES; BOLTON und YOUNG; HIRSCH und DAMESHEK; LARSON; WEISFUSE und Mitarb.; FREEMAN u. Mitarb.; BOLTON und DAMESHEK), Sedormid (ACKROYD; DAUSSET u. Mitarb.; KERR GRANT; P.u. A. MIESCHER; MOESCHLIN; VOGL), Phenobarbital (BOAS und ERF), Hydantoine (ENGLAND und Mc EACHERN; FRANK und KIEP), Phenylbutazon (LEONHARD; SIGUIER u. Mitarb.; FELDMAN u. Mitarb.), Chloromycetin (GOUDEMAND), Streptomycin (BIRKENHÄGER; GOUDEMAND), Neoteben (BIRKENHÄGER), Diamox (REISSNER und MORGAN), Antazolin (ACKROYD), Digitoxin (BERGER (5); MIESCHER und RITTER), Insulin (HOIGNE; STRASSER), Phenacetin (MIESCHER), Heparin (PLANCHEREL), Dicumarol (GITTLER u. Mitarb.), Tetraäthylammoniumchlorid (HAM), Natriumsalicylat (RAPOPORT u. Mitarb.), Thioharnstoff (NEWCOMB und DEANE), Sulfisoxazole (GEIGER), Saridon (D'ESHOUGUES und GRIGUER).

Das klinische Bild ist allgemein recht charakteristisch: Es handelt sich in der Mehrzahl der Fälle um eine akut auftretende hämorrhagische Diathese, die sich in einer Purpura und häufig auch in Form von Schleimhautblutungen äußert. Die Purpura-Effloreszenzen sind flohstich- bis stecknadelkopfgroß und im Gegensatz zu den Effloreszenzen der SCHÖNLEIN-HENOCH'schen Erkrankung nicht über die

normale Haut erhaben. Histologisch handelt es sich um Extravasate ohne entzündliche Gefäßreaktionen oder höchstens mit einer ganz geringgradigen Vermehrung mononukleärer Elemente im perivasculären Raum. Die unteren Extremitäten sind meist am stärksten von der Purpura befallen infolge der hämodynamisch bedingten physiologischen Stauung in ihrem Bereich. Die Schleimhautblutungen lokalisieren sich in erster Linie in der Nase und im Urogenitaltrakt, bei der Frau auch in der Gebärmutter. Im übrigen beherrscht die sehr oft rasch einsetzende Anämie das klinische Bild. Hämoglobinwerte unter 50% sind nicht ungewöhnlich. Eigentliche Parenchymblutungen sind seltener und werden dann mehr bei älteren Patienten angetroffen. Dabei sind die Hirnblutungen am gefürchtetsten, da sie meist letal verlaufen. Die Milz ist nicht vergrößert. Der Blutstatus ist gekennzeichnet durch eine starke Verminderung der Thrombocyten. Eine Verminderung der Erythrocytenzahl ist als Folge der Blutungen fast immer vorhanden. Das Knochenmark zeigt uncharakteristische Veränderungen. Entsprechend der Thrombopenie des Blutes findet man keine Plättchen um die Megakaryocyten gelagert, ein Befund, der zu Unrecht als Ausdruck einer fehlenden Plättchenbildung gedeutet wird. Nach Absetzen des Medikamentes tritt meist in wenigen Tagen eine Spontanheilung ein. Wird das Medikament trotz

bereits eingetretener Thrombopenie weiterhin laufend genommen, kann es allerdings zu bedeutenden Störungen der Thrombopoese kommen mit Verminderung der Megakaryocyten, ja zu völligem Schwund dieser Mutterzellen der Thrombocyten. REISNER und MORGAN beschrieben einen Patienten, der ein Jahr brauchte, um eine Normalisierung der Thrombopoese zu erreichen. Im Gegensatz zur essentiellen chronischen Thrombopenie und im Gegensatz zu den akut verlaufenden medikamentbedingten Thrombopenien sind in solchen Fällen die Megakaryocyten im Knochenmark stets deutlich vermindert.

Neben der akut einsetzenden thrombopenischen Purpura gibt es auch schleichende Verlaufsformen. Die Erkrankung wird dann infolge des nur allmählichen Absinkens der Thrombocyten erst in einem fortgeschrittenerem Stadium erkannt. Das Knochenmark ist dann meist schon so weit geschädigt, daß es bis zur Restitution der Erythropoese längerer Zeit bedarf. Diese chronischen Verlaufsformen können erhebliche diagnostische Schwierigkeiten bereiten.

Auch durch Nahrungsmittelallergie kann eine thrombopenische Purpura ausgelöst werden. So konnte LANDSBERGER bei einem Säugling nach Genuß von Kuhmilch eine Purpura beobachten. EMILE-WEIL sah eine Thrombopenie nach Genuß

von Fleisch, Fisch und Eiern. Ähnliche Veränderungen beschrieben TASSINARI, ARCISPEDALE und NOUVA nach Genuß von Sardinen.

U n t e r s u c h u n g s m e t h o d e n

Es gibt eine Vielzahl von Methoden, mit denen entweder die Reaktionslage des Organismus gegenüber dem fraglichen Allergen getestet oder gleichzeitig eine eventuelle Schädigung von Thrombocyten durch die Antigen-Antikörperreaktion angezeigt wird.

1) Belastungsversuch (nach MIESCHER und VORLAENDER)

Eine alte und zuverlässige Methode ist die Reexposition mit dem fraglichen Allergen, nachdem die Thrombocytenzahl wieder normal ist. Fällt der Versuch positiv aus, d.h. wenn ein für den Patienten signifikanter Thrombocytensturz eintritt, ist die Diagnose gesichert. Der Patient erhält morgens nüchtern eine Testdosis unter Kontrolle der Thrombocyten vor und nach der Medikation. Ist der Versuch negativ, mußte eine größere Dosis verabreicht werden. Das Ergebnis kann schon bei kleinster Dosierung positiv sein. Man sollte deshalb nur mit einer kleinen Gabe beginnen, die weit unter der therapeutischen liegt. Als Beispiel: Patient reagierte auf Heparin mit einer Thrombopenie. Die Testung mit 25 I.E. blieb ohne jede Wirkung auf die Thrombocytenzahl, ebenso die nach 90 Minuten erfolgte Dosis von 100 I.E. sowie

eine dritte Dosis von 500 I.E. nach einer weiteren Stunde. Erst auf die vierte Injektion von 1000 I.E. folgte ein Thrombocytensturz von 198 000 auf 90 000 mit einer langsamen Steigung in drei Tagen auf den Ausgangswert.

2) Hautproben

Epikutanproben und Skarifikationen geben ganz unzuverlässige Ergebnisse. Auch ist selbst bei positivem Ausfall des Testes ein Zusammenhang der Purpura mit dem Medikament noch nicht bewiesen.

3) Thrombocyten-Agglutinationsmethode

Thrombocyten-Agglutination in vitro

Besteht bei einem Patienten eine Überempfindlichkeit gegen ein bestimmtes Medikament, so enthält das Serum dieses betreffenden Patienten Thrombocytenantikörper, die in vivo und vitro die Blutplättchen zur Agglutination bringen, wenn das die Allergie auslösende Medikament dem Serum zugegeben wird. Das Medikament wirkt dabei als Haptem und verbindet sich mit einem Eiweißkörper des Blutes zum Vollantigen. Zirkuliert das Antigen noch im Blut des Patien-

ten, so ist es nicht notwendig, das Allergen in vitro zuzugeben. Wird das Medikament dem Serum zugefügt, so ist die Konzentration folgende:

Die übliche tägliche Dosis des Medikamentes wird in einer Flüssigkeitsmenge, die etwa 1/13 des Körpergewichts entspricht, aufgelöst. Medikamente, die in dieser Form nicht löslich sind, werden in gesättigter Lösung verwandt.

4) Retraktionsmethode

Die Antigen-Antikörper-Reaktion kann zu einer funktionellen Schädigung der Thrombocyten führen, was sich in einer verminderten Retraktion des Blutkuchens auswirkt.

a) Direkter Retraktionstest:
2 ccm Patienblut werden mit silikonisierter Spritze entnommen und sofort in ein Retraktionsröhrchen gebracht, das 0,5 ccm der Antigenlösung enthält. Die Reaktion ist positiv, wenn die Retraktion stark vermindert ist gegenüber den Kontrollen, die mit physiologischer Kochsalzlösung durchgeführt wurden. Eine weitere Kontrolle mit Normalblut und dem Allergen ist erforderlich zur Beurteilung einer eventuellen direkten Einwirkung des Medikamentes auf die Blut-

plättchenfunktion.

b) Indirekter Retraktionstest:
Die Technik ist dieselbe wie bei dem Nachweis antithrombocytärer Antikörper mit dem Unterschied, daß das Allergen dem System zugefügt wird (0,5 ml der Antigenlösung).

5) Kaninchentest

MIESCHER u. Mitarb. entwickelten 1952 einen Test, der auf der Antigenverwandtschaft zwischen humanen und Kaninchenthrombocyten beruht. 2 kg schwere Kaninchen, die 24 Stunden gehungert haben, erhalten das Plasma des nüchternen Patienten langsam i.v., wobei die Thrombocytenzahl vor der Injektion, 5 Stunden, 24 Stunden und 48 Stunden post injectionem bestimmt wird. Gleichzeitig wird immer ein Tier mit nativem und ein zweites Tier mit Patientenplasma, das mit normalen humanen Thrombocyten abgesättigt ist, injiziert. Die zur Absättigung notwendigen Thrombocyten werden aus etwa 150 ccm Normalblut durch fraktionierte Zentrifugation isoliert. Die Injektionsmenge hängt von der verwendeten Kaninchenrasse ab. In einem Vorversuch wird die Menge Plasma bestimmt, die dem Kaninchen intravenös injiziert höchstens bi-

nen wenige Stunden dauernden Thrombocytensturz bewirkt, der nach 5 Stunden zu mindestens 80 % wieder ausgeglichen sein sollte. Die Menge variiert zwischen 2,5 und 5 ccm/kg. Der Test ist also positiv, wenn das nicht abgesättigte Plasma beim Kaninchen einen Abfall der Thrombocytenzahl bewirkt, der nach 24 Stunden noch mindestens 40 % unter dem Ausgangswert liegt, während das abgesättigte Plasma diese Wirkung vermissen läßt. Im Zweifelsfalle muß der Versuch wiederholt werden. (Siehe AUFDEMLAUER und MEYER, ALTHOFF und WERNER, PFEIFFER u. Mitarb.).

Kapitel III

Beobachtungen medikamentös bedingter Thrombopenien der letzten 10 Jahre

In den letzten Jahren häuften sich die Mitteilungen über Thrombopenie nach medikamentöser Therapie. Es ist daher recht interessant zu wissen, welche Medikamente eine Thrombocytopenie hervorrufen können und wieviele dieser Fälle bis jetzt bekannt sind. Es sei daher ein Überblick auf die in den letzten 10 Jahren in der Weltliteratur bekanntgewordenen Fälle gegeben, wobei man sich darüber klar sein muß, daß der weitaus größte Teil der tatsächlichen Erkrankungen unbekannt bleibt. Während bisher Thrombopenien vorwiegend nach Chemotherapie, insbesondere Sulfonamidgaben, gesehen wurden, sind jetzt auch Mitteilungen über den schädigenden Einfluß verschiedener Antibiotika bekannt.

Die durch Antibiotika, Sulfonamide und Chemotherapeutika hervorgerufenen Fälle von Thrombocytopenie sind verschiedenartig gelagert. Meist sind sie chronisch verlaufen, man hat aber auch akute Fälle beobachtet, die ganz anders sind als die vorherigen und sich dadurch heraus-

heben, daß sie verursacht wurden durch schnell wirksame und schädigende Medikamente, während bei der chronischen Form oft durch jahrelange Verabreichung der Medikamente eine Thrombocytopenie erzeugt wurde.

Studiert man die Weltliteratur, so kann man feststellen, daß manche Medikamente die Purpura-, andere die einfache Form einer Thrombocytopenie verursachen. Auffällig ist, daß sich selbst gegen Medikamente, die normalerweise völlig harmlos sind, eine Allergie entwikkeln kann.

Selbst gegen ACTH, das sonst als Therapeuticum gegen Thrombocytopenie verwandt wird, können Patienten allergisch sein. Allerdings hat man dies nur verhältnismäßig selten beobachten können. In den letzten 12 Jahren ist nur ein Fall aus dem Jahre 1952 von LAURIDSEN (James), BALCO (John S.) und WARREN (Richard) bekannt geworden (Alterations in circulating platelets following administrations of adreno corticotropic hormone - Veränderung der Blutplättchenzahl im strömenden Blut nach Verabreichung von ACTH). Nach einem Versuch mit ACTH konnte man beobachten, daß 20 Patienten, denen vorher je 50 - 100 mg ACTH injiziert worden war, nach einer Stunde eine Thrombocytopenie bekamen. ACTH wirkte

sich hier schädigend an den Blutplättchen aus, und zwar bei intramuskulärer Injektion deutlicher als bei intravenöser Injektion.

Die Medikamente können dabei lediglich eine Zerstörung der Thrombocyten in der Peripherie bewirken oder aber auch eine Schädigung des Knochenmarkes verursachen, wodurch die Knochenmarksriesenzellen, die als Mutterzellen der Blutplättchen anzusehen sind, zerstört oder in ihrer Reifung gehemmt werden. Dabei ist nicht nur die Menge des verabreichten Medikamentes ausschlaggebend. So können auf allergischem Wege bereits kleinste Dosen eines Präparates eine Thrombopenie verursachen, während andere erst nach größeren Dosen, offenbar mehr toxisch wirkend, die Zahl der Blutplättchen senken.

Zur besseren Übersicht und um klar zu erkennen, welche Medikamente maximal und minimal eine Thrombopenie hervorgerufen haben, soweit wir sie aus der Literatur in den Jahren 1948 - 1959 ersehen konnten, soll die folgende tabellarische Übersicht dienen.

Medikament	Zahl der aufgetretenen Fälle
Chinin (Quinin)	19 Fälle
Chinidin (Quinidin)	19 Fälle
Streptomycin	5 Fälle
Chloramphenicol	3 Fälle
Salvarsan	3 Fälle
BZ 55	2 Fälle
PAS	2 Fälle
Diamox	2 Fälle
Pyramidon	2 Fälle
Digitoxin	2 Fälle
Sulfamethonypyridazin	2 Fälle
Goldpräparat	2 Fälle
Optalidon	1 Fall
Reserpin	1 Fall
Benzol	1 Fall
Insulin	1 Fall
Antihistamine	1 Fall
Salicylamid	1 Fall
Trinitrin	1 Fall
Doriden	1 Fall
Gantrisin	1 Fall
ACTH	1 Fall (Versuch)
Arsen	1 Fall

Propyl-thiouracil	1 Fall
Luminal, Salicylat und Codein	1 Fall
Urethan	1 Fall
Quecksilber	1 Fall
Chlorothiazide	1 Fall
Novobiocin	1 Fall
Penicillin	1 Fall
Oxytetracyline	1 Fall
Conteben	1 Fall
Sulfadimidin	1 Fall
Sedormid	1 Fall
Arthrix	1 Fall

und viele andere, die jeweils in einem Fall vorgekommen sind.

Wie man aus der Tabelle ersehen kann, stehen Chinin und Chinidin an erster Stelle, d.h. diese Medikamente haben bei weitaus der Hälfte der Fälle eine Thrombocytopenie hervorgerufen. So sind uns folgende Fälle aus der Weltliteratur bekannt:

HIRSCH und DAMESHEK 1950; NORCROSS 1950; MOODI 1950; BOLTON und YOUNG 1953; KISSMEYER-NIELSON 1954; WEISFUSE, SPEAR, SAASS und VORSANGER 1954; BARKHAM und TOCANTINS

1954; STEINKAMP, MOORE und DOUBECK 1955; MOECKEL und SEUSING 1955; GITTLER, KISSIN und LITWINS 1955; PERRIN, DAUPHIN et Mme. DAUPHIN 1956 (1949); FREEDMAN, BRODY und BARR 1956; BORST 1956; BOLTON und DAMESHEK 1956; BOLTON 1956; HOFMEISTER, GORTHEY und OLINGER 1955; BOURNE und OSULLIVAN 1957; PERRIN, DAUPHIN et Mme. DAUPHIN 1958; SHEN und RABINOWITZ 1958.

An zweiter Stelle der Tabelle steht Streptomycin. Es sind davon mehr als 5 Fälle bekannt, in denen es zu einer Thrombocytopenie kam. OPPENHEIM und DE MEYER 1949; DEBRE et LAMY et SOULIER 1951; BUDENSKY und FISCHER 1951; WURZEL und MAYOCK 1953; ZANNONI 1954.

Über Chloramphenicol sind 3 Fälle bekannt geworden, und zwar: 1953 von THOMPSON und ROWE; 1956 von MOSCATI et BETTI; 1958 von IVANY und RETHLY.

Bei Salvarsan sind 3 Fälle angegeben: GULDEN 1951; PERMANYER-MACIA 1952.

2 Fälle unter der antidiabetischen Behandlung mit BZ 55: PATEL, DHIRAWANI und DATEY 1956; BOUSSER, CHRISTOL et BOUILLIER 1957.

2 Fälle nach Diamox:REISNER und MORGAN 1956; BERTINO, RODMAN und MYERSON 1957.

Sulfamethonypyridazin:2 Fälle: SCHWARTZ und NORTON, beide 1958.

Nach Goldpräparaten 2 Fälle: 1951 von SORENSEN und 1954 von THOMPSON, SINCLAIR und DUTHIE.

2 Fälle von Pyramidon-Thrombocytopenie: DAUSSET, MALINVAND et LAYANI 1954; DE ESHOUHUES et GRIGUER 1956.

Digitoxin verursachte in 2 Fällen eine Thrombocytopenie: BERGER 1952; MIESCHER et RITTER 1953.

Da Sedormid am häufigsten Thrombopenien hervorgerufen hat, findet es heute keine Verwendung mehr. Die letzte Beobachtung stammt aus dem Jahre 1954 von ACKROYD.

Ein Fall von Quecksilber-Thrombocytopenie wurde 1950 von BUTT und SIMONSEN beschrieben.

Über Thromoopenie nach Urethan berichteten 1949 GRUS und DASILVA.

Eine akute Form von Thrombocytopenie durch Propylthiouracil beschrieben PEWELL, ENGEL und ZITTERMANN.

Wie schon erwähnt, hat man einen einzigen Fall von Thrombocytopenie nach ACTH beobachtet: LAURIDSON, BELKO und WARREN 1952.

Einen Fall von Gantrisin-Thrombocytopenie schilderte GEIGER 1952.

1955 teilten SCHMUSHKOVICH und DAVIS einen Fall von Trinitrin-Thrombocytopenie mit.

ACKROYD sah 1955 eine Thrombopenie nach Antihistamingaben.

1955 berichtete SCHATZMANN über eine Thrombopenie bei einer Benzolvergiftung.

Selbst nach Insulin-Injektion (CONSTAN 1956) und Reserpin-Therapie (SCHMIDT 1957) traten Thrombopenien auf.

1957 gab SONNECK einen Fall einer Obstallergie bekannt, der auf Apfelsäure zurückgeführt wurde.

DITSCHUNEIT und PFEIFFER berichteten über eine Thrombopenie nach Optalidongaben.

Nach Verabreichung von Neoteben sah WIESE 1953 einen Fall.

HOIGNE, LOETIGER, MORANDI und FLÜCKIGER berichten 1954 über einen Fall nach Einnahme von Luminal, Salicylat, und Codein.

1958 berichtete PLATT über einen Fall von thrombopenischer Purpura, hervorgerufen durch Salicylamide (Arthripax).

MACAULAY teilte 1954 einen Fall von Sulfadimidin-Thrombocytopenie mit.

Einen Fall von Thrombocytopenie nach Conteben gab ROTH 1950 bekannt.

BECKETT und FOXELL berichteten über einen Fall von Thrombocytopenie nach Oxytetracylin-Therapie.

Den einzigen bekannten Fall über Novobiocin(N)-Schädigung beschrieben 1958 DAY, CONRAD und MOORE.

NOROVIST, CRAMER und BJORNTROP gaben 1959 einen Fall nach Chlorathiazid-Therapie bekannt.

Selbst über Penicillin als Ursache einer Thrombopenie findet sich im Schrifttum eine Mitteilung (MEYHÖFER 1958).

Nachdem wir einen kurzen Überblick über die verschiedenen Medikamente, die Thrombopenien verursachen können, und ihre Häufigkeit gegeben haben, sollen die einzelnen Fälle gesondert betrachtet werden, um festzustellen welche Bedingungen vorlagen, insbesondere nach welcher Zeit und welcher Dosis des Medikamentes die Schädigung manifest geworden ist.

Aus der II. Medizinischen Universitäts-Klinik Wien berichtete (51) REINER über medikamentös bedingte Thrombopenien und ihre Behandlung anläßlich des Österreichischen Ärztekongresses in Salzburg im September 1955. Er wies besonders darauf hin, daß der medikamentösen Schädigung der Blutplättchen bzw. ihrer Bildungsstätten im Knochenmark heute eine erhöhte Bedeutung aus zwei Gründen zukommt. Einerseits hat die seit einem Jahrzehnt in breitem Maße durchgeführte Anwendung der Chemo-

therapeutika in der Behandlung von malignen Erkrankungen dazu geführt, daß immer häufiger über Schäden der Plättchenbildung und Thrombopenien berichtet wurde; andererseits aber werden immer mehr Heilmittel verzeichnet, die bei längerer oder wiederholter Anwendung eine schädigende Nebenwirkung auf die Blutplättchen ausüben und oft zu schwerer, ja lebensbedrohender Purpura führen können, nicht selten in Fällen, bei denen das Grundleiden als relativ leicht angesehen werden und das angewandte Mittel durchaus durch ein anderes Medikament ersetzt werden kann.

Der Wirkungsmechanismus der medikamentös bedingten Thrombopenie ist heute in seinen Grundzügen vielfach geklärt. Einerseits können Schädigungen des plättchenbildenden Apparates im Knochenmark durch Zellgifte, Strahlenwirkung oder andere toxische Substanzen entstehen, andererseits können Veränderungen am Plättchen selbst erfolgen, die zur Auslösung eines pathologischen Immunomechanismus führen, in deren Gefolge Thrombocytenagglutination und Lyse auftreten. Die Megakaryopoese wird hierbei erst in zweiter Linie betroffen.

Während Zellkerngifte bzw. Antimetaboliten vor 1944 kaum in größerem Rahmen angewandt wurden, war mit der

Einführung des Urethan bei Bluterkrankungen durch HADDOW u. Mitarb. eine neue Aera der medikamentösen Therapie eingeleitet worden. Das Urethan gehört zu den cytotoxischen Stoffen, die die Zellteilungsvorgänge vorwiegend der pathologischen Zellen hemmen,und deren Wirkung derjenigen der Röntgenstrahlen ähnlich ist. Während bei einem gesunden Individuum auch bei längerer Anwendung keine wesentliche Knochenmarksschädigung eintritt, kann das pathologische Mark besonders bei Leukämien in eine aplastische Form übergehen, wodurch es auch zu Thrombopenie durch Schädigung der Megakaryopoese kommt. Isolierte Schädigungen der Thrombopoese sind bisher nicht bekannt geworden. Die Urethananwendung bei Leukämien und malignen Tumoren hat in letzter Zeit wegen der schlechten Verträglichkeit und der kurzen Wirkungsdauer wesentlich an Bedeutung verloren, während die Therapie mit Stickstofflost bzw. seinen Derivaten noch immer einen gewissen Platz besonders bei der Lymphogranulombehandlung einnimmt. Dieses Mittel führt bei höherer Dosierung in erster Linie zur Schädigung der Granulopoese, in geringerem Ausmaß wird auch die Megakaryopoese betroffen. Außerdem wird die Kapillarpermeabilität stark erhöht, so daß thrombopenische Blutungen zu den nicht seltenen Komplikationen der Stickstofflostbehandlung gehören. Es kann hier keine

Richtschnur für die Dosierung gegeben werden, da die zu erwartende hämatologische Komplikation nicht nur von der Dosis, sondern in erster Linie vom Zustand des Knochenmarks abhängt.

Viel häufiger kommen schwere Thrombopenien bei Triäthylenmelamin (TEM) vor, das aus Stickstofflost entwickelt wurde und bei chronischen lymphatischen Leukämien, Lymphogranulomen und Malignomen angewendet wird. TEM wird vorwiegend peroral gegeben und besitzt eine unterschiedliche individuelle, oft erst spät einsetzende toxische Knochenmarkswirkung auf Granulopoese und Thrombopoese. Bereits bei einer Gesamtmenge von 20 mg kann es auch bei normalen Thrombocytenausgangswerten zu schweren hämorrhagischen Diathesen kommen. Wenig Einfluß auf Thrombopoese scheinen das Myleran und Colcemid, ein Demecolcinpräparat, zu haben, die heute bei chronischen myeloischen Leukämien angewendet werden. (KLIMA, MOESCHLIN, MEYER und LICHTMANN).

Neben den Zellgiften haben besonders die Antimetaboliten, in erster Linie die Folsäureantagonisten, eine hemmende Wirkung auf die Megakaryopoese. Ihr Hauptanwendungsgebiet ist die akut verlaufende kindliche Leukämie.Bereits bei einer Tagesdosis von 1 bis 3 mg

kann es nach wenigen Tagen zu Schleimhautulcerationen, Granulo- und Thrombopenie kommen (SCHOENBACH, COLSKY und GREENSPAN). Beim Erwachsenen haben sich Folsäureantagonisten als so toxisch erwiesen, daß von ihrer Anwendung abgeraten werden muß.

Ein vieldiskutiertes Problem stellt der Zusammenhang zwischen Keimdrüse und Blutbildungsstätten, insbesondere denen der Thrombocyten, dar. Eine Hyperfunktion der Ovarien scheint zur Thrombopenie zu führen. Bei röntgenkastrierten bzw. operierten Frauen ist jedoch die Thrombocytenzahl kaum verändert (GRÜNBERGER, PAKESCH und RANKL).

Im Tierexperiment können hohe Dosen von Keimdrüsenhormonen eine Knochenmarksaplasie bzw. eine sichere Thrombopenie bewirken, so daß bei Behandlung mit hohen Hormondosen eine Blutbildkontrolle mit Thrombocytenzählung gefordert werden muß.

Die Anwendung radioaktiver Isotope hat den gleichen Effekt auf die Thrombopoese wie die Röntgenstrahlung; bei Verabreichung hoher Dosen von im Knochenmark bzw. im Retikulum gespeicherten Isotopen, wie z.B. von radioaktivem Phosphor, kann eine totale Markaplasie hervorgerufen werden. Ganzkörperbestrahlungen mit durchdringenden,

ionisierenden Strahlen, wie sie in Japan anläßlich der Atombombenexplosion vorkamen, lösten schwere thrombopenische Blutungen mit erhöhter Kapillarfragilität (CRONKITE u. Mitarb.) aus.

Verhältnismäßig zahlreiche Berichte sind in letzter Zeit über Knochenmarksschädigung durch Verabreichung von Goldpräparaten bei chronischen Polyarthritiden bekannt geworden. (SUCHOWSKY, THOMPSON u. Mitarb., u.a.).

Bei chronischer Anwendung von Butazolidin wird von vielen Autoren eine regelmäßige Blutkontrolle gefordert, da tödliche Blutungen beschrieben wurden (FELDMANN u. Mitarb.).

Hydantionkörper wie Mesantion sind im Einzelfall stark myelotoxisch und rufen neben Granulopenien auch Thrombopenien hervor (MANNHEIMER u. Mitarb., PEARSON u. Mitarb.).

31 Fälle von aplastischer Anämie hat HODGKINSIN bei der Anwendung von Chloramophenicol gesehen, bei denen die Thrombopenie nur ein Teilsymptom des Gesamtgeschehens war.

VOGL hat 1935 in Wien als erster anhand von einigen Fällen darauf hingewiesen, daß nach wiederholter Anwendung von Allyl-iso-propyl-acetylcarbonid, das unter dem Namen Sedormid bekannt wurde, bei gewissen Individuen eine akute thrombopenische Purpura auftritt. Die Sedormid-Purpura hat eine Unzahl von Publikationen zur Folge, die sich mit der Kasuistik, den klinischen und hämatologischen Befunden befassen. Erst in den letzten Jahren konnte ACKROYD den Wirkungsmechanismus weitgehend aufklären. Der Pathomechanismus besteht nach den heutigen Anschauungen darin, daß bei individueller Disposition durch Plättchenschädigung ein antigenartiger Plasmafaktor erzeugt wird, der in der Globulinfraktion isoliert werden konnte. Die Allylseitenketten des Medikaments bilden das Zwischengleid zu dem inkompletten Plättchenantikörper und führen zur intravasalen Agglutination bzw. Lyse.

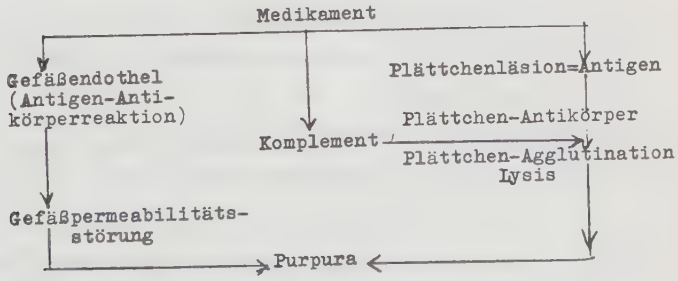

ACKROYD hat 1951 weiter mit Sedormid beim sensibilisierten Individuum durch lokale Hautapplikation eine erhöhte lokale Gefäßdurchlässigkeit erzeugt und daraus geschlossen, daß auch das Kapillarendothel durch das Medikament alteriert und so das auslösende Moment für das Auftreten einer Purpura geschaffen wird.

Auch in vitro kann ein Thrombocytensturz ausgelöst werden, wenn zu Normalblut Serum des Patienten und das Medikament hinzugefügt werden. Innerhalb kurzer Zeit tritt eine Plättchenagglutination und Lyse auf. 1954 veröffentlichte ACKROYD zwei weitere Arbeiten über die Sedormidpurpura.

Während die Sedormidpurpura heute immer mehr an Bedeutung verliert, da das Präparat wegen dieser allgemein bekannten Komplikationen kaum mehr verschrieben wird, treten immer wieder Fälle mit thrombopenischer Purpura auf, die durch andere Medikamente ausgelöst werden.

Chinin und Chinidin stehen dabei hinsichtlich der Häufigkeit an der Spitze. Von beiden Medikamenten sind in letzter Zeit zahlreiche Fälle bekannt geworden. Es sei hierauf verwiesen, daß besonders Chinin vielfach in Kombination mit anderen Medikamenten verabreicht wird, so

daß erst eine eingehende Befragung bzw. der Kontrolltest zur Diagnose führt. In der Weltliteratur sind weit über 19 Fälle bekannt.

So ist 1950 von DAMESHEK (17) und HIRSCH ein Fall bekanntgegeben worden (Thrombocytopenie purpura due to allergy to quinidine. Study of the mechanism of thrombopenia. Amer. J. Med. 9, 828 - 833 (1950)).

Eine 58-jährige Patientin (weiße Frau) bekam eine thrombocytopenische Purpura durch Chinidin-Medikation. Sie erkrankte an einem generalisierten hämorrhagischen Exanthem, das durch eine Thromcytopenie bedingt war. Bei diesem Fall haben die Autoren festgestellt, daß die Patientin eine Allergie gegen Chinidin hatte. Anhand der Knochenmarksuntersuchung zeigte sich, daß Chinidin sowohl die Bildung der Thrombocyten im Knochenmark behinderte und auf die Megakaryocyten hemmend wirkte, als auch den Abbau der Blutplättchen im Blut förderte. Man kann an diesem Fall sehen, wie schädlich Chinidin sein kann,und welche Wirkungen es zentral und peripher haben kann.

Zwei andere Fälle von Chinidin-Thrombocytopenie werden von NORCROSS (42) mitgeteilt (Quinidine as a cause of

thrombocytopenic purpura report of a case, Referat New England I., Med. 242, 53 - 54 (1950)).

Im gleichen Jahr (1950) ist ein anderer Fall von Chinidin-Thrombocytopenie in der Literatur erschienen. MOODIE (40), Thrombopenic purpura due to quinidine, Brit. Med. J. 4678, 533 - 543 (1950).

Bei einer 48-jährigen Patientin wurde ein Herzfehler festgestellt (Mitralstenose und Vorhofflimmern), der zuerst mit Digoxin behandelt wurde. Nach der Digoxinbehandlung wurde Chinidin verordnet. Die Patientin nahm 3 Tage lang je Tag 0,2 g Chinidin. Es traten Nasenbluten und eine Purpura auf (Thrombocytensturz auf 20 000). 6 Tage nach dem Absetzen des Medikamentes normalisierte sich der Zustand der Patientin. Nach Einnahme von vier weiteren Dosen (je 0,2 g) Chinidin trat nochmals eine Thrombocytopenie auf. Ebenso trat bei einem Desensibilisierungsversuch, der 12 Tage später vorgenommen wurde, erneut eine Thrombocytopenie auf, als in 4 Tagen 5, 4, 11, 16 und 32 mg Chinidin verabreicht wurden. Man sieht an diesem Fall, wie schnell eine Thrombocytopenie nach Chinidinbehandlung auftreten kann; schon nach 0,6 g Chinidin in drei Tagen wirkte Chinidin schädigend auf das System der Blutplättchen.

1954 wurde von WEISFUSE (65), SPEAR, SASS und VORSANGER ein Fall von thrombopenischer Purpura, verursacht durch Chinidin, bekanntgegeben (Quinidine induced thrombopenic purpura, reported of a fourteenth case an review of clinical and experimental studies. Amer. J. Med. 17, 414 - 422 (1954)). Bei diesem Fall wurde von den Autoren eine Chinidin-Thrombocytopenie-Purpura klinisch und experimentell studiert.

Außerdem wurde im Jahre 1954 noch ein Fall von Thrombocytopenie durch Chinidin-Überempfindlichkeit von nachstehenden Autoren mitgeteilt: BARKHAM (3) und TOCANTINS (Observation of the thrombocytopenic due to hypersensivity to quinidine. Blood 9, 134 - 143 (1954)).

Bei einer 53-jährigen Patientin wurde durch perorale Chinidingaben innerhalb 15 Minuten eine Thrombocytopenie beobachtet. Auch der zweite Versuch hat nach der Chinidin-Einnahme eine Thrombocytopenie gezeigt.

In der Universitätsklinik Kiel kam im Jahre 1955 ein Fall von Chinidin-Thrombocytopenie vor, der von MÖCKEL (39) und SEUSING beobachtet wurde (Ärztl. Wschr. 1955, 876 - 878).
Der 63-jährige Patient erwachte mit starken Blutungen aus Mund und Nase, der entleerte Urin war rot wie Blut,

außerdem waren Hautblutungen vorhanden; abends war der Stuhl schwarz wie Teer. Der Patient wurde in die Kieler Universitätsklinik eingewiesen und wegen der generalisierten Haut- und Schleimhautentzündung in die HNO-Klinik verlegt. Zur Vorgeschichte wurde angegeben, daß der Patient wegen einer Malaria im 1. Weltkrieg mit Chinin behandelt worden sei. Das Medikament sei aber nicht recht vertragen worden. 1926/27 wurde erneut wegen eines Malariarückfalls Chinin gegeben, bis 1937 bei Fieberanfällen noch ab und zu Chinin. Seit 11. November 1954 wurden wegen Herzbeschwerden vom Hausarzt Tabletten verordnet, und zwar: Cardiotrat-Pillen; je Pille 0,08 g Chinid. nitros., 0,035 g Theophyllin und 0,009 g Acid. phenyläthylbarbit. enthaltend. Am zweiten Tag nach der Tabletteneinnahme wurde der Harn dunkler. Außerdem traten diffuse Nasenblutung, blutig verkrustete Lippen, petechiale Blutungen und Ekchymosen am Stamm, insbesondere am Unterbauch, im Bereich der Extremitäten, vorwiegend an den Beinen und Unterarmen, Blutungen im Bereich der Gaumen- und Magenschleimhaut, Blutstraße an der hinteren Rachenwand, Sickerblutung aus den Zahnfleischtaschen auf. Thrombocytenzahl 7 780 /mm^3. Megakaryocyten zahlenmäßig und morphologisch unauffällig. Einen Tag nach der Verlegung war der Zustand des Patienten unverändert, Thrombocytenzahl 48 800 /mm^3. Am 5. Tag nach der Klinikaufnahme standen die Schleimhaut-

blutungen still, die Petechien blaßten ab, die Thrombocytenzahl war auf 136 000 /mm^3 angestiegen. Einen Tag später war die Thrombocytenzahl 250 000 /mm^3. Am 12. Tag waren die Zeichen einer hämorrhagischen Diathese nicht mehr nachweisbar, und der Patient wurde entlassen. Sechs Wochen später war bei einer Kontrolluntersuchung das Blut unauffällig.

Die angestellten Intrakutan-Teste mittels einer Verdünnung des Medikaments im Patientenserum und physiologischer NaCL-Lösung nach SCHWARZ hatten nach 20 Minuten folgendes Ergebnis:

Serum + Chinid.nitros. in physiol.NaCL	1 : 1 000	+
Serum + Chinin Sulf. in physiol. NaCL	1 : 1 000	+
Chinid.nitros. in physiol. NaCL	1 : 1 000	Ø
Chinin Sulf. in physiol. NaCL	1 : 1 000	Ø
Histamin in physiol. NaCL	1 :10 000	+++
Serum :		Ø
Physiol. NaCL :		Ø.

Die entsprechenden Teste bei einer gesunden Kontrollperson fielen alle negativ aus.

Sechs Monate nach dem Auftreten der thrombopenischen Blutungen ließ sich eine Störung der Reaktion bzw. eine Verminderung der Thrombocytenzahl nach Zugabe

von Chinidin bzw. Chinin zum Patientenblut in vitro gemäß der von BARKHAM und TOCANTINS angegebenen Versuchsanordnung nicht mehr nachweisen.

Es handelte sich bei diesem Patienten, der offenbar zur allergischen Reaktion neigt, um eine akute Thrombocytopenie, als deren Ursache aufgrund des positiven Ausfalls der Intrakutan-Teste und unter der Berücksichtigung der Anamnese sowie des klinischen Befundes und des Verlaufs eine Überempfindlichkeit gegenüber Chinidin angesehen werden muß.

Bei der Mehrzahl der im Schrifttum mitgeteilten Beobachtungen kam es zur Manifestation der hämorrhagischen Diathese bei erneuter Chinin-Medikation nach Absetzen des Mittels über kurze oder längere Zeit, in den Fällen von NUDELLMAN und MA und LARSON jedoch bereits bei erstmaliger Gabe von Chinidin nach 10-tägiger bzw. 3-wöchiger kontinuierlicher Behandlung. Im vorliegenden Fall traten die Symptome bereits nach 6-tägigem Behandlungszeitraum mit Cardiotrat (also von insgesamt nur 1,14 g Chinid. nitros.) auf, ohne daß jemals vorher Chinidin verabfolgt worden war. Der Patient hatte jedoch früher wiederholt Chinin erhalten, das vor etwa 40 Jahren angeblich auch schon zu Unverträglichkeitserscheinungen in Form von Reaktionen der Haut geführt

haben soll. Obwohl andere Autoren (BARKHAM und TOCANTINS, BROCKS, LARSON, PESHKIN und MILLER, STEINKAMP und MA) eine gleichzeitige Überempfindlichkeit gegenüber beiden optischen Isomeren Chinidin-Chinin nicht gefunden haben, halten MÖCKEL und SEUSING aufgrund der Vorgeschichte und des entsprechenden Ausfalls der Intrakutan-Teste eine Sensibilisierung gegenüber Chinidin durch das früher benutzte Chinin für möglich, wobei das relativ große Intervall zwischen Chinin- und Chinidin-Medikation nicht gegen ihre Annahme spricht, zumal VOGL eine akute Chinin-Thrombocytopenie bei erneuerter Exposition nach einer Latenzzeit von etwa 15 Jahren beobachtet hat.

Der prompte Rückgang der Blutveränderungen und Hauterscheinungen innerhalb einer Woche nach Absetzen des Medikaments entspricht den Beobachtungen anderer Autoren bei der Chinin-Thrombocytopenie, die ebenfalls eine Eosinophilie gefunden haben.

Diese Reaktionen nach Chinidin ähneln weitgehend den akuten Thrombocytopenien, die nach anderen Medikamenten, z.B. nach Sedormid (ACKROYD, VOGL usw.) oder Chinin (BEIGLBÖCK, GRANDJEAN, PESHKIN und MILLER, STEINKAMP und MA) auftreten können.

Die Entstehung des WERLHOF-Syndroms wird bei diesen Krankheitsbildern dem Zustandekommen einer Antigen-Antikörper-Reaktion zugeschrieben, wobei das Medikament als Hapten angesehen wird, das durch Bindung an ein Protein zum Voll-Antigen wird und die Antikörper-Bildung auslöst. Die Thrombocyten sollen dabei das Erfolgsorgan der Antigen-Antikörper-Reaktion darstellen, wobei nach in-vitro-Studien von LARSON die Plättchenagglutination, nach BARKHAM und TOCANTINS die Thrombocytenlysis in der Peripherie im Vordergrund stehen sollen, während nach BIGELOW und DESFORGES beide Reaktionen eine Rolle spielen dürften. HIRSCH und DAMESHEK nehmen anhand der Sternalmark-Studien eine zusätzliche Schädigung der Megakaryocyten an, die sich in einer verminderten Plättchenabstoßung zeigen soll.

Wie sich sowohl aus der von MÖCKEL und SEUSING mitgeteilten Beobachtung als auch aus denen anderer Autoren ergibt, ist es auch bei der Verordnung von Chinidin-haltigen Präparaten notwendig, auf evtl. mögliche allergische Schädigungen zu achten. Zur Orientierung seien deshalb die zur Zeit gebräuchlichsten Chinidin-haltigen Kombinationspräparate angeführt:

Atabakko "Boxberger", Cardiopen, Cardiotrat, Domechinin, Eucard, Prochinin "Buchler" und Transpulmin.

In New Xork wurde 1955 von GITTLER (26), KISSIN und LITWINS (Quinidine induced thrombocytopenic purpura, complicating dicumaroltherapy. Ann. int. Med. 42, 1118 - 1122 (1955), Med. and Laborat. Serv. Beth irael Hosp. New York) eine weitere Chinidin-Thrombocytopenie mitgeteilt.
Ein 58-jähriger Patient, der an Vorhofflimmern litt, wurde mit Chinidin behandelt. Später wurde wegen eines Herzinfarktes Dicumarol gegeben. Da der Patient gleichzeitig eine absolute Arrhythmie hatte, hat man mit Chinidin-Sulfat behandelt. Am 8. Tage nach Beginn der Dicumarol- und Chinidin-Sulfat-Behandlung trat eine hämorrhagische Diathese auf, begleitet von unstillbarem Nasenbluten, Hämaturie und verlängerter Prothrombinzeit. Die Thrombocytenzahl war zu dieser Zeit 125 000, nach versehentlicher Weiterbehandlung mit Chinidin sank die Zahl der Thrombocyten auf 14 000 ab. Da nach Absetzen der Dicumarol-Behandlung und Normalisierung des Prothrombinspiegels die gesteigerte Blutungsbereitschaft fortbestand, wurde angenommen, daß Chinidin für die thrombopenische Purpura verantwortlich war.

Eine weitere Chinidin-Thrombocytopenie wurde 1956 von PERRIN (49), DAUPHINE et Mme. DAUPHINE (Propos d'un cas de thrombocytopenie avec hémorragie du a la quinidinothérapie, Arch. Mal. Coeur 49, 551 - 555 (1956)),

beobachtet.

Ein 66-jähriger Patient nahm innerhalb von 10 Tagen insgesamt 14,6 g Chinidin ein. Am 10. Tage kam es zu Darmblutungen infolge einer Thrombocytopenie. Durch Transfusion und Coagulantien konnte die Blutung zum Stehen gebracht werden. Auch aus diesem Fall kann man sehen, wie häufig Chinidin zu einer Thrombocytopenie führen kann.

Weitere Beobachtungen von Immunothrombocytopenie durch Chinidin beschrieben FREEDMAN (24), BRODY und BARR (Immunothrombocytopenic purpura due to Quinidine. Report of four new cases with special observations on patchtesting. Med. Div., Montefiore Hosp.. Borex N.Y. J. Labor clin. Med. 48, 205 - 217 (1956)).

Vier Patienten, die an einer Herzrhythmusstörung litten, wurden 6 Monate bis 2 Jahre mit Chinidin-Sulfat behandelt. Es trat thrombopenische Purpura ein mit Unterhaut- und Schleimhautblutungen. Man hat außerdem einen direkten Test vorgenommen und beobachtet, daß Chinidin-Sulfat eine Thrombocytopenie hervorrief. Ein Läppchen-Test mit Chinidin-Sulfatlösungen (50-, 100-, 200-%ige Lösungen) hat gezeigt, daß dieses Präparat nach 140 Tagen die Gefäßwand schädigt, indem es die Gefäßfragilität erhöht.

Ein anderer serologischer Test wurde im Jahre 1956 von BOLTON (7) durchgeführt (Thromcytopenic purpura due to quinidine II, serologic mechanism. Blood Res. Laborat., Ziskind Laborat. New England, Center Hosp. and Dept. of Med., Tafts Univ. School of Med., Blood 11, 547 - 564 (1956)).

Aus diesem Versuch ist Folgendes festzustellen:

1.) Serologische Reaktion im Fall einer Chinidin-Purpura zeigt eine starke Konzentration von Plättchen-Antikörpern.

2.) In Anwesenheit von Chinidin, aber nicht von Chinin, können die Antikörper im Patientenblut fähig sein, die Thrombocyten zu agglutinieren und in Gegenwart von Komplement normale Blutplättchen und auch die Patienten-Blutplättchen zur Lyse zu bringen.

3.) Der Chinidin-Plättchen-Antikörper-Komplex fixiert die Komplemente.

4.) Die Thrombocyten können in Gegenwart von Chinidin die Antikörper absorbieren; dieser Komplex kann durch Zentrifugieren abgeschieden werden.

5.) Beim serologischen Test war keine Verbindung zwischen normalen Thrombocyten und Chinidin und zwischen Patienplasma und

Chinidin feststellbar.

6.) Bei Dialyse des Plättchen-Chinidin-Antikörper-Komplexes gegen Salzlösung wird dieser Komplex in seine einzelnen Bestandteile gespalten.

7.) Der Antikörper liegt in der Globulinfraktion und wird beim Erhitzen auf 65 - 70° C für die Dauer von 30 Minuten zerstört.

8.) Der Antikörper ist inaktiv gegen die Blutgefäße.

9.) Der Vorgang, bei welchem das Chinidin antigen gegemüber den Thrombocyten wird, war in diesem Experiment nicht erläutert.

Weitere Fälle wurden 1956 von BOLTON (8) und DAMESHEK (Thrombocytopenic purpura due to quinidine. 1. clinical studies. Blood 11, 527 - 546 (1956)) bekanntgegeben.

1. Fall: Eine 57-jährige Patientin nahm 1951 wegen Herzklopfen jedesmal 0,2 - 1,2 g Chinidin. Das Herzklopfen kam und ging plötzlich, dauerte 4 - 6 Stunden, selten 24 Stunden. 1952 nahm sie gegen das Herzklopfen 6 Tabletten Chinidin (insgesamt 1,2 g), und am Ende

des Jahres nahm sie wieder 2 Tabletten Chinidin. Nach ein paar Stunden bekam die Patientin Nasenbluten und nach 2 Stunden Zahnfleischbluten und eine Blutstraße auf der Zunge. Am gleichen Tag wurde die Pat. in das Krankenhaus eingeliefert. Es wurde eine generalisierte Purpura festgestellt, die mehr am Gesicht sichtbar war. Es war eine Blutung beiderseits unter der Conjunctiva und im Bereich der Mundschleimhaut sichtbar. Die Milz war nicht tastbar. Nach Absetzen des Medikaments und einer Bluttransfusion hatte sich der Zustand gebessert. Später erschienen die Herzbeschwerden wieder. Man hat aber dieses Mal mit radioaktiven Ionen behandelt. Blutungen sind nicht aufgetreten, und die Patientin hat auch kein Herzklopfen mehr bekommen. In Gegenwart von Chinidin-Sulfat hat das Plasma vom Patienblut die Thrombocyten der Bluttransfusion auch agglutiniert.

2. Fall: Eine 65-jährige Patientin ist in das Krankenhaus wegen Myocardinfarkt eingewiesen worden. Einige Jahre vor diesem Infarkt hatte die Patientin Angina und plötzliches Herzklopfen. Sie hatte zwei Perioden jedesmal 10 Tage lang vor dem Infarkt täglich 3-mal 0,2 g Chinidin zu sich genommen. Zwei Wochen vor diesem Infarkt hatte die Patientin nochmal so viel Chinidin zu sich genommen. 6 Tage später bekam sie Fieber, Ermü-

dungserscheinungen, Diarrhoe und andere Erscheinungen. Gegen diese Symptome, die drei Tage dauerten, bekam die Patientin Aspirin, Penicillininjektion und ein Präparat, das Penicillin und Sulfonamide enthielt, per oral. Die Symptome gingen nicht zurück, und sie bekam Schwellungen an der Hand und an den Fingern. Einen Tag vor der Krankenhausaufnahme traten schwarze und blaue Flekken an Schenkeln und Armen und Nasenbluten auf. Es wurden Askorbinsäure und mehrere Sulfonamide gegeben. Da Blutungen entlang der Zunge und an den Beinen erschienen, wurde die Patientin einen Tag später in das Krankenhaus eingewiesen. Sie war müde und krank, hatte Nasenbluten und viele Petechien.und Echymosen an den Lidern. An der Zunge und Mundschleimhaut waren submucöse Hämorrhagien vorhanden. Es wurde eine Bluttransfusion vorgenommen und alle weiteren Medikamente abgesetzt. Einen Tag später ging es der Patientin sehr gut, und es waren keine hämorrhagischen Erscheinungen mehr nachweisbar. Am 10. Tage wurde sie entlassen. Zwei Monate später war sie ganz gesund. Es erschienen keine Angina-Symptome mehr, sie hatte auch kein Chinidin mehr genommen. Später war sie allergisch gegen Codein und fiel beim Einnehmen jedesmal um. Sie hat auch Aureomycin bekommen, das Diarrhoe und Pruritis ani verursachte. Sie hat nie Asthma und Urticaria gehabt, ihr Sohn litt jedoch unter Asthma und Heufieber. Bei der Entlassung aus dem

Krankenhaus wurde festgestellt, daß Chinidin-Sulfat die Ursache der Thrombocyten-Agglutination im Thrombocyten-Plasma der Patientin war. In Abwesenheit von Chinidin ist keine Agglutination der Blutplättchen aufgetreten.

3. Fall: Eine 57-jährige Frau hat wegen Beinkrämpfen viermal - 1938, 1940, 1942 und 1944 - Chinin genommen und kürzlich Thiamine. Wegen Angina und Herzklopfen nahm sie 1952 0,2 g Chinidin zweimal pro Tag. Im Juni 1953 hatte sie einen Schmerzanfall in der Brust gehabt und hat bei sich rote Flecken an Armen und Beinen beobachtet, die später kamen und wieder verschwanden. Später hat die Patientin manchmal "hack of pain" in der Brust gehabt (Herzflimmern). Sie bekam jedesmal 0,2 g Chinidin-Tabletten. Nach 12 Tabletten wurde sie schwerkrank, und es traten verschiedene Erscheinungen auf. Im peripheren Blut waren keine Thrombocyten nachweisbar. Nach der Bluttransfusion ging es ihr besser, aber die petechialen und ekchymosen Erscheinungen waren weiter vorhanden, außerdem bilaterale orbitale Blutungen, Mund- und Nasenbluten. Es waren Blutstraßen auf der Zunge und den Lippen und Petechien am weichen Gaumen. Die Patientin erhielt 40 Einheiten ACTH zweimal täglich und 1 000 ml frische Bluttransfusion. Chinin-Medikation

wurde abgesetzt. Es ging der Patientin besser, und die Blutungen wurden gestillt. Nach ein paar Tagen wurde die ACTH-Therapie gestoppt. Eine Woche später wurde sie entlassen. Es kam keine Blutung mehr vor, aber sie klagte über Schmerzen am Rücken und an den Beinen (Oberschenkel). Nach einigen Monaten ging es der Patientin genauso gut wie vor der Purpura, Chinidin wurde nicht mehr eingenommen. Eine familiäre Belastung war nicht vorhanden. Die Patientin hatte weder Asthma, Heufieber, Urticaria oder Ekzeme gehabt. Auch in diesem Falle waren Chinidin- und Chinin-Sulfat in Gegenwart von Patienten-Plasma fähig, die Thrombocyten in normalem Blutthrombocytenplasma zu agglutinieren. Im Blutbild zeigten sich folgende Thrombocytenzahlen:

Am 8. August	4 000 / mm^3
am 15. Oktober	476 000 / mm^3
am 7. Dezember	522 000 / mm^3.

4. Fall: Ein 51-jähriger Patient bekam Herzklopfen und nahm 0,2 g Chinidin zweimal täglich für 10 Tage. Einen Monat später hatte er wieder eine Woche die gleiche Dosis Chinidin gegen Herzklopfen zu sich genommen. Einige Monate später nahm er wieder für 7 bis 10 Tage Chinidin, einen Monat darauf nochmals für 2 bis 3 Tage 2 bis 3 Tabletten Chinidin. Am letzten Tage bekam der

Patient Brechgefühl und Ermüdungserscheinungen. Einen Tag später erwachte er morgens mit Nasen- und Mundbluten, der Mund war voll mit Blut. Das Zahnfleisch hatte auch geblutet, und es erschienen generalisierte Petechien und Ekchymosen mit Blut im Urin. Petechien waren auch am weichen und harten Gaumen, dem Zahnfleisch und der Wangenschleimhaut vorhanden. Es fand sich eine Blutstraße auf der Lippe und auf der Zunge. Andere Störungen waren nicht erkennbar. Thrombocytenzahl 70 000. Der Patient erholte sich innerhalb von vier Tagen, und nach mehreren Monaten klang auch die Hämaturie ab. Die Chinidin-Medikation war schon zu Anfang abgesetzt worden, und beim jetzt vorhandenen Zustand wurde eine ACTH-Therapi vorgenommen (40 Einheiten zweimal täglich). Der Patient wurde entlassen. Er hat weder Chinidin genommen, noch ist eine Purpura aufgetreten, auch die Ermüdungserscheinungen blieben weg. Asthma war bei ihm und in seiner Familie noch nicht vorgekommen. Als Ursache für die thrombopenische Purpura waren die Antikörper anzusehen, die im Patienten-Plasma vorhanden und fähig waren, in Gegenwart von Chinidin auch normale Thrombocyten zu agglutinieren und zu lysieren.

5. Fall: Eine 61-jährige Hausfrau wurde am 22. September 1954 mit folgender Vorgeschichte eingewiesen:

Vor vier Jahren hat sie einen schweren Brustschmerzanfall gehabt. Vor einem Jahr hatte sie Schmerzen im Halsbereich und in den Fingern. Sie hat starke schmerzhafte Krämpfe im Bein gehabt, weswegen ihr Chinidin gegeben wurde. Sie hatte während dieser vier Jahre Chinidin in 2 bis 3 Perioden genommen. Im September 1954 erkrankte sie mit schweren Ermüdungserscheinungen und ein paar blauen Flecken auf der Haut und zeitweise auftretender Blutung aus dem Mund. Sie wurde eingewiesen, und nachdem nur noch ein paar kleine Ekchymosen an der rechten Schulter, am rechten Oberarm und an der rechten Brust vorhanden waren, erhielt sie 0,3 g Chinidin-Sulfat peroral. Sechs Stunden später wurde sie unruhig, und es erschienen Schmerzen in den Fingergliedern sowie Husten mit blutigem Sputum. Ihr Tourniquet-Test war stark positiv, und sie bekam eine schwere Thrombopenie, aber keine anderen Blutungen. Die Symptome verschwanden, und sie konnte nach wenigen Tagen entlassen werden. Sie nahm kein Chinidin mehr ein, und einen Monat später war keine Purpura mehr vorhanden.
Am 2. Tage (der stationären Behandlung) hat man mit dem Serum einen Test gemacht. Man sah, daß das Serum normale Thrombocyten in Gegenwart von Chinidin-Sulfat agglutinierte, während der Abwesenheit von Chinidin-Sulfat war dies nicht der Fall (Verdünnungsverhältnis

1 : 16). Einen Monat später hat man wieder Serum abgenommen und beim nochmaligen Test festgestellt, daß das Plasma noch fähig war, die Thrombocyten zu agglutinieren in Gegenwart von Chinidin-Sulfat bei einem Titer von 1 : 32 und 1 : 64.

Über einen Fall von Chinidin-Thrombopenie bei der Geburtseinleitung berichteten HOFMEISTER (28), GORTHEY und OLINGER (Thrombopenic purpura related to the induction of labor; Dept. of Obstetrics and Gynecol. and internal Med., Milwaukee Hosp., Milwaukee, Wis. Chicago, Gynecol. Sol. Chicago 15.IV.1955; Amer. J. Obstetr. 72, 594 - 598 (1956)).
Bei einer Primigravida wurde Chinidin-Sulfat gegeben. Es trat eine starke thrombopenische Purpura auf mit Absinken der Thrombocyten unter 57 000. Als Ursache fand sich im Serum ein Antikörper, der in Gegenwart von Chinidin-Sulfat die Thrombocyten agglutinierte. Auch das Neugeborene (ein Mädchen) wies 6 Stunden später eine Purpura auf, die ebenfalls durch Thrombocyten-Antikörper, die im Neugeborenen-Serum nachgewiesen werden konnten, bedingt war. Man sieht an diesem Fall, daß nicht nur die Mutter durch Chinidin geschädigt worden ist, sondern auch beim Neugeborenen eine Thrombocytopenie, wahrscheinlich durch diaplacentare Übertragung der

Antikörper von der Mutter zum Kind zustandegekommen ist.

Es wurde weiterhin 1957 ein Fall von Chinidin-Thrombopenie von BOURNE (11) und O-SULLIVAN (Fatal thrombopenic purpura due to quinidine; Roy. Hosp., Wolverhampton,Brit. Med. J. 5026, 1046 - 1047 (1957) nachgewiesen.

PERRIN (48), DAUPHINE et Mme. DAUPHINE (Les accidents thrombopeniques avec hemorragie, dus a la quinidino therapie; Presse med. 1958,(481 - 485) teilten 1958 eine thrombopenische Purpura nach Chinidin-Behandlung mit.

Einen weiteren Fall von Chinidin-Reaktion in Form von thrombopenischer Purpura haben 1958 SCHEN (55) und RABINOVITZ (Brit. Med. J. 1958 II, 1502 - 1505. Thrombocytopenic purpura due to quinidine)-beobachtet. Im Dezember 1957 wurde ein 57-jähriger Patient wegen Hämaturie und Purpura ins Hadassah Hospital Tel Aviv eingeliefert. Er war ernstlich krank und wies petechiale Blutungen der Mundschleimhaut auf. Das Blutbild zeigte folgende Werte:
Hämoglobin 69 %, Erythrocyten 3,5 Mill., Leucocyten 10 000. Thrombocyten waren nicht mehr nachweisbar.

Die Blutungszeit betrug 2 Minuten. Es wurde täglich 60 mg Prednison gegeben. Bei deutlicher Besserung des Allgemeinbefindens war der Urin am 4. Tage klar, die Thrombocytenzahl stieg auf 25 000. Am 7. Tage war die Thrombocytenzahl auf 100 000, zwei Tage später auf 240 000 gestiegen. Es wurde angegeben, daß der Patient vor zwei Jahren einen Myocardinfarkt erlitten habe. Sieben Monate vor der Aufnahme ins Krankenhaus hatte er wegen Herzklopfen Chinidin bekommen (4 Tabletten zu je 0,2 g). Einen Monat später nahm er wieder Chinidin-Tabletten. Zwei Tage vor der Klinikaufnahme hat er wiederum 2 Tabletten (0,4 g) Chinidin zu sich genommen. In der Nacht hatte er 39° C Temperatur, und am anderen Tage war er ganz krank. Einen Tag später zeigte sich schließlich Blut im Urin. Er nahm innerhalb von 6 Monaten mit Intervallen insgesamt 1,4 g Chinidin.
Es ist festgestellt worden, daß bei dem betreffenden, gegen Chinidin überempfindlichen Patienten der Test 10 Wochen nach der Krankenhausentlassung noch positiv war (Bestimmung der Blutplättchen-Agglutination mit Chinidin-Sulfat 1 : 2 000).

Im Jahre 1953 wurde ein Fall von Chinin-Purpura von BOLTON (9) und YOUNG (Observation on cases of thrombocytopenic purpura due to quinine, sulpha mezathine and quinidine; J. clin. Path. 6, 320 - 323 / 1953) mitgeteilt.

1. Fall: Eine jungverheiratete 19-jährige Frau hat aus Gewohnheit mit unregelmäßigen Abständen Chinin-Sulfat zu sich genommen. Am 17. November 1951 hat sie 5 g Chinin-Sulfat genommen (jedesmal 0,32 g). Eine Stunde nach Einnahme der letzten Tablette erschienen Petechien und Blutungen aus Zahnfleisch und Rachen. In der gleichen Nacht wurde im Krankenhaus festgestellt, daß sie sehr rasche Blutungen hatte und einpaar subkutane Hämatome sowie eine tastbare Milz. Die Zahl der Blutplättchen betrug am 19. November 10 000 / mm^3, die Blutungszeit war länger als 17 Minuten. Am 20. November hatten die Megakaryocyten im Knochenmark die normale Zahl. Der Patientin ging es besser, und die Plättchenzahl war auf 207 000 /mm^3 angestiegen. Am 28. November wurde sie aus dem Krankenhaus entlassen. Am gleichen Tag nahm sie 2 Tabletten Chinin, und die Blutungen traten wieder auf. Sie wurde am gleichen Abend wieder mit einer Thrombopenie im Krankenhaus aufgenommen.

Die beiden weiteren Beobachtungen von BOLTON und YOUNG betrafen Thrombopenie nach Sulfamezathin und Chinidin.

2. Fall: Einem 50-jährigen Patienten, der schon eine Sulfathiazol-Kur wegen varicöser Ulcera gemacht hat

und zwei Jahre darauf eine Sulfamezathin-Kur machte, wegen einer rechtsseitigen lobulären Pneumonie, gab man zwei Jahre später wegen pleuritischer Reizerscheinungen Sulfamezathin (1 g stündlich). Einen Tag später, nach Einnahme von insgesamt 7 g Sulfamezathin, bekam er eine Purpura. Die Blutungszeit war am 3. Tag länger als 30 Minuten, die Thrombocytenzahl betrug 33 000 / mm^3. Er hatte bis zum 19. Tag eine Hämaturie. Es wurden insgesamt 6,8 Liter Blut transfusiert, worauf sich der Zustand besserte. Die Plättchenzahl stieg auf 118 000 / mm^3 an. Es hat in diesem Fall auch Sulfamezathin die Thrombocyten agglutiniert und aufgelöst.

3. Fall: Eine 63-jährige Frau nahm wegen eines chronischen Glaukoms Chinidin-Sulfat-Tabletten. Von Zeit zu Zeit nahm sie zum Schlafen Phenobarbital. Es trat eine hämorrhagische Purpura an der linken Schulter auf. Die Blutungszeit betrug 12 Minuten und die Blutplättchenzahl 31 000 / mm^3. Eine Woche später war die Zahl auf 211 000 / mm^3 gestiegen. Die Patientin gab an, daß sie wahrscheinlich die letzte Chinidin-Tablette eine Woche vor Auftreten der Blutung genommen habe.

Bei den Fällen 1 und 2 handelt es sich um Agglutination der Blutplättchen und ihre Auflösung in vitro in-

folge des Zusatzes von Chinin und Sulfamezathin zum Patientenblut. Im 3. Fall war ein Serumfaktor in Gegenwart von Chinidin fähig, die Thrombocyten zu agglutinieren.

Im Jahre 1955 wurde eine Chinin-Purpura nachgewiesen, bei der sowohl die Blutplättchen als auch vorübergehend die Megakaryocyten geschädigt waren. STEINKAMP (61), MOORE und DOUBECK (Thrombopenic purpura by hypersensivity to quinine; Dep. of Med. Washington Univ. St. Louis, Mo. J. Labor. d. clin. Med. 45, 18 - 29 / 1955). Die thrombopenische Purpura trat auf, nachdem die Patientin 12 Tabletten Bromquinin eingenommen hatte. Dieses Präparat enthält Chininhydrobromid. Die Grundursache war eine Allergie (Immunomechanismus). Es wurden bei dieser Patientin durch Chinin die Thrombocyten zerstört (periphere Schädigung). Außerdem hatte das Präparat eine zentrale Schädigung verursacht, da eine vorübergehende Schädigung der Megakaryocyten zu beobachten war.

In der Universitätsklinik Kiel wurde im Jahre 1955 auch eine Chinin-Thrombopenie gesehen, bei der eine Allergie vorlag.

KISSMEYER - NIELSON (34) (Thrombopenic purpura following quinine medication, (an immunologica study); Inst. of Gen. Path. and Med. Univ. clin. Aarhus Municipal Hosp. Dept. C. Univ. of Aarhus, Denmark. Acta Med. Scand. (Stockh.) 154, 289 - 298 / 1956) beschrieb eine weitere Thrombopenie nach Chininmedikation.

Ein 24-jähriger Patient mit unauffälliger Vorgeschichte und ohne familiäre Disposition wurde in den Jahren 1953/54 wegen uncharakteristischer Muskelschmerzen im linken Arm in 2 Perioden mit 25 Chinacethyl-MCO-Tabletten behandelt (160 mg Chinin-Sulfat und 90 mg Acethylsalicylsäure). Durch die zweite Chinin-Sulfat-Behandlung sind bei ihm Brechgefühl und unangenehme Gefühle aufgetreten, aber keine abnormen Blutungen. 1955 bekam der Patient wieder 2 Tabletten (320 mg) Chinin-Sulfat. In der Nacht hatte er Übelkeitsgefühl und Blutungen aus dem Zahnfleisch. Am nächsten Morgen wurden petechiale Erscheinungen, hauptsächlich an den Extremitäten beobachtet. Eine Milzvergrößerung bestand nicht. Die Zahl der Thrombocyten betrug 18 000 / mm^3. Die Blutungszeit war auf 22 Minuten verlängert, aber die Kapillarresistenz und Prothrombinzeit waren normal. Die Zahl der roten Blutkörperchen war auch normal; es lag jedoch eine Leuko-

penie vor. Bei der mikroskopischen Untersuchung des Harns fanden sich einige Erythrocyten im Sediment. Die petechialen Erscheinungen verschwanden innerhalb von vier Tagen, die Plättchenzahl und die Blutungszeit wurden schnell wieder normal.

Serologische Studien ergaben oft, daß die Allergie nach den ersten zwei Chinin-Tabletten entstand. Die Ursache war ein Serumfaktor, den ACKROYD auch bei der Sedormid-Purpura gesehen hat und der die Agglutination und Lysis der Blutplättchen bewirkt. Die Blutuntersuchungen wurden sowohl während der Zeit der Thrombopenie als auch nach dem Besserungszustand durchgeführt. Bei diesem Fall kann man sehen, daß die Chinin-Thrombopenie allergischer Natur sein kann. Auch war es möglich zu demonstrieren, daß der Serumfaktor in Gegenwart von Chinin und der Blutplättchen die Ursache der Plättchenagglutination war. Aus diesem und auch früheren Fällen kann man sagen, daß die Thrombopenie durch einen Antikörper zustande kam.

Gelegentlich nehmen auch Patientinnen zum Abtreiben Chinin-Tabletten. Es kommt zu starker thrombopenischer Purpura, die von Herz- und Kreislaufversagen begleitet ist und schließlich zum Tode führen kann.

(BORST Schwarzer Urin ("Schwarzwasser") nach Chinin-Anwendung in der Schwangerschaft; Univ. Frauenklinik Freie Universität Berlin; Geburtsh. u. Frauenheilkunde 16, 698 - 706 / 1956).

1. Fall: Einer Patientin hat man zwecks besserer Geburtseinleitung 0,6 g (insgesamt) Chininicardiazol innerhalb von zwei Tagen gegeben (und zwar alle 10 Minuten 0,1 g). Es trat ein hämorrhagisches Syndrom ein, begleitet von Hämaturie und Thrombopenie, das schließlich mit Vitamin C und K zum Stehen und zur Besserung gebracht worden ist.

2. Fall: Eine 21-jährige Patientin nahm zum Zwecke der Abtreibung 18 Tabletten Chinin innerhalb von drei Tagen (jede Tabl. 0,5 g Chinin, insgesamt nahm die Patientin 9 g Chinin). Zwei Tage später mußte sie in das Krankenhaus aufgenommen werden, da eine Thrombopenie auftrat, begleitet von schwarzem Urin, zu dem sich später auch noch Herz-Kreislaufversagen und Niereninsuffizienz einstellten. Schließlich führte es zum Exitus. Aus diesem Fall ist ersichtlich, daß Chinin auch in relativ kleinen Mengen (9 g) innerhalb von kurzer Zeit zum Tode führen kann.

Es kann auch, wie bei Fall 1, schon bei 0,6 g Chinin zur Thrombopenie kommen und Gefahr bringen. Gerade bei der Geburteneinleitung sollte darauf geachtet werden, daß die Präparate, die Chinin enthalten, möglichst nicht verwendet werden.

Damit ist die Reihe der thrombopenischen Purpura durch Chinin- und Chinidin-Medikation und deren Derivate geschlossen. Zum Schluß soll eine Diskussion über Chinidin-Medikation (Brit. Med. J. 1958 II 1502 - 1509) wiedergegeben werden:

Die Purpura kann jederzeit und bei jedem Patienten vorkommen, der Chinidin nimmt. Der Patient kann vor Auftreten der Purpura jahrelang oder mit Intervallen Chinidin zu sich genommen haben (FREEDMAN 1956; BINGELOW und DESFORGES 1952). Eine Allergie kann vorkommen während der ersten Chinidin-Einnahme; in diesem Falle gibt es eine Wirkungsperiode, bevor die Purpura auftritt. Diese Periode kann sehr kurz sein, z.B. fünf Tage (COLLINS 1950). Der einzelne Patient kann sehr verschiedenartig reagieren. So können mit kleinen Dosen (15 mg) die Thrombocyten bis auf 5 000 herunterstürzen und Blutungen eintreten, und andererseits können nach 0,2 g Chinidin die Thrombocyten nur

auf 90 000 absinken, ohne daß Blutungen auftreten. Als Beispiel sei ein Fall von MOODIE (1950) angeführt: 0,2 g Chinidin täglich führten in vier Tagen zur Blutung, später trat eine Purpura ein bei nur 64 mg Chinidin innerhalb von vier Tagen. Da die Allergie von Patient zu Patient variabel ist und beim gleichen Patienten von Zeit zu Zeit verschieden, ist die Bestimmung einer optimalen Testdosis unmöglich. Es ist besser, wenn der Patient gleich aufhört mit der Chinidin-Medikation, wenn er die ersten Zeichen einer Thrombopenie wahrnimmt.

Wie schon erwähnt, kann die Thrombopenie bzw. thrombopenische Purpura durch sehr viele Medikamente ausgelöst werden. Als nächstes interessieren uns die Tuberkulostatika Streptomycin, Isonikotinsäurehydrazid und Conteben. Während Streptomycin wiederholt eine Blutungsbereitschaft verursacht, kommt es bei Isonikotinsäurehydrazid und Conteben nur im Einzelfall zur Thrombocytolyse. So werden wir uns mit einigen Fällen, die in der Weltliteratur bekannt sind, befassen.

Obwohl früher Conteben bei Tuberkulose als Therapeutikum vielfach verwendet wurde, ließ sich nur sehr selten

eine thrombopenische Purpura beobachten. Eine Beobachtung wurde von ROTH (53) (Thrombocytopenische Purpura bei Conteben-Behandlung; Dr. Heim-Krankenhaus, Berlin-Buch, Tuberkulose Arzt 4 437-440 / 1950). mitgeteilt. Bei 230 Patienten, bei denen eine Contebenbehandlung durchgeführt wurde, konnte nur zweimal eine thrombopenische Purpura festgestellt werden.

Während nach Conteben eine Thrombopenie selten vorkommt, ist eine Streptomycin-Thrombopenie weitaus häufiger. So haben OPPENHEIM (44) und DE MEYER 1959 einen Fall bekanntgegeben, bei dem eine Granulo- und Thrombocytopenie infolge Streptomycin-Behandlung aufgetreten war.

Ein 30-jähriger Patient wurde wegen Miliartuberkulose ohne meningitische Beteiligung mit Streptomycin behandelt. Es kam nach 26 Tagen zur Agranulocytose, Thrombocytopenie und mäßiger Anämie, außerdem zu sehr starker hämorrhagischer Diathese. Nach Absetzen der Streptomycin-Medikation und bei Verwendung von Penicillin als Therapeutikum normalisierte sich das Blutbild wieder sehr rasch. Beim Versuch mit einer kleineren Menge Streptomycin bekam der Patient wieder eine Leukopenie, Thrombopenie und hämorrhagi-

sche Symptome (Schweizer med. Wschr. 1181-1190, Jahrgang 1949).

Auch in Frankreich wurden bei der Behandlung tuberkulosekranker Kinder mit Streptomycin Thrombopenien beobachtet. (DEBRE (20) et LAMY et SOLIER; Thrombopenies acquides de l'enfance. Etude 22 cas; Arch. Franc. Pediatr. 8, 1 - 6 / 1951).

BUDENSKY (13) and FISCHER (Thrombocytopenic purpura during streptomycintreatment of tuberculous empyma. Report of a case; J. Amer. Med. Assoc. 147, 311 - 313 / 1951) berichteten über einen Patienten mit tuberkulösem Empyem, der mit Streptomycin behandelt worden war. Nach Einnahme von 25 g Streptomycin trat eine thrombopenische Purpura ein, die durch eine allergische Knochenmarksschädigung bedingt war.

WURZEL (67) und MAYOCK (Thrombopenia induced by sodium para aminosalicylic Acid. Report of a case. J. Amer. Med. Assoc. 153, 1094 - 1095 / 1953; Haematol. Sect. a. chest Clin. Dep. of Med. Hosp. Univ. of Pennssylvania, Philadelphia) beschrieben eine Thrombopenie nach Behandlung der Tuberkulose mit Streptomycin und Paraaminosalicylsäure.

Eine 18-jährige Patientin wurde am 5. Februar 1952 in das Hospital eingeliefert mit Symptomen einer Peritonealtuberkulose. Eine auffällige Blutungsbereitschaft war nicht vorhanden. Am 8.2.1952 wurde eine Laparotomie vorgenommen, bei der sich Ascites und tuberkuloseähnliche Veränderungen fanden.

Hämoglobin 9,8 mg%, Leukocyten 5 900 / mm^3, Prothrombinzeit 64 % $\pm$ 20 %, Serum-Protein 7 g%, Albumin 2,7 g%, und Globulin 4,3 g%, Serumbilirubin und Brust-Röntgenogramm normal. Am Operationstag wurden je 0,5 g Streptomycin i.m. gespritzt. Nach sechs Tagen wurde die Dosis auf 0,5 g alle 12 Stunden reduziert. Zwei Tage später wurden alle sechs Stunden 3 g PAS peroral und 300 000 Penicillin-Einheiten i.m. alle 12 Stunden gegeben. Der postoperative Zustand war befriedigend, und der Patient wurde am 7. Tage nach der Operation fieberfrei. Am 10. Tage nach der Operation erbrach er plötzlich kaffeesatzartige Massen. Die Untersuchung der Blutgerinnung ergab am nächsten Tag folgende Werte: Blutungszeit 6,5 Minuten, Prothrombinzeit 45 % $\pm$ 17 %, Globulin 70 %, Lee-White'sche Coal. Zeit 19,5 Minuten, Thrombocytenzahl 30 000 und 38 000 per mm^3. Das Knochenmark war zellreich und zeigte eine Vermehrung der Megakaryocyten, die vielfach unreif waren. Eine Reifungshemmung der Erythroblasten und

Granulocyten bestand nicht. Während dieser Zeit wurden sämtliche Medikamente abgesetzt. Eine Bluttransfusion erhöhte den Hämoglobinwert von 7,2 auf 11,4 g%. Am 13. postoperativen Tag war nach Absetzen aller Medikamente die Zahl der Thrombocyten auf 76 000 /mm^3 angestiegen. Es wurde dann alle 12 Stunden wieder 0,5 g Streptomycin gegeben, Weitere Blutungen traten nicht auf, auch normalisierte sich die Thrombocytenzahl kontinuierlich. Am 17. postoperativen Tag wurde die Streptomycondosis auf zweimal 1 g pro Woche festgesetzt (i.m.). Obwohl der Verdacht bestand, daß PAS die Ursache der Thrombopenie war, wurde am 18. März eine Testung mit 0,25 g PAS vorgenommen. Auch 3 Tage später traten keine Blutbildveränderungen nach 0,5 g PAS auf. Aus diesem Grunde wurde die PAS-Therapie weiter fortgesetzt, und zwar dreimal 2 g am Tag. Nach insgesamt 10 g PAS sanken die Thrombocyten auf 38 000 ab. Das Knochenmark zeigte wiederum eine Unreife der Megakaryocyten. Die Therapie mit PAS wurde wieder ausgesetzt, und der Patient wurde der Klinik überwiesen. Nach dem fünften Tag war die Thrombocytenzahl 192 000. Nach einer Testdosis im April (1 bis 2 g PAS) wurde keine Änderung festgestellt, bei 4 g PAS stürzte die Thrombocytenzahl von 315 000 auf 60 000 innerhalb von 90 Minuten. PAS wurde wieder abgesetzt, worauf die

Thrombocytenzahl auf 280 000 anstieg. Streptomycin (1 g zweimal in der Woche) ist weiter gegeben worden. Der Patient zeigte keine Fieberanfälle, Schmerzen und Ascites mehr. Das Blutbild normalisierte sich. Obwohl Streptomycin eine Thrombopenie auslösen kann, war in diesem Fall Streptomycin nicht die Ursache, sondern PAS allein. Aus dem Knochenmarkbefund kann geschlossen werden, daß PAS schädigung auf die Megakaryocyten im Sinne einer Reifungshemmung wirkt. Es ist wahrscheinlich mehr eine Allergie als eine toxische Depression in diesem Fall. Der plötzliche Sturz der Thrombocyten innerhalb von 90 Minuten zeigt, daß PAS nicht nur knochenmarksschädigend wirkt, sondern auch in der Peripherie zu einer sofortigen Thrombocytenzerstörung führt. Der Wirkungsmechanismus ist offenbar der gleiche wie bei Chinin, Chinidin und Sedormid (Agglutination der Thrombocyten).

Nach diesem Fall haben HAYES und WISE einen Fall von PAS-Thrombopenie berichtet (HAYES and WISE: Hypersensitivity reaction to oral Para Amino Salicylic Acid; Dis. chest 23: 645 - 656 / 1953, Juni). Auch hier wirkte PAS schädigend auf die Megakaryocyten im Sinne einer Reifungshemmung bei gleichzeitiger Agglutination der Thrombocyten in der Peripherie.

Im Jahre 1954 wurde ein weiterer Fall einer Streptomycin-Thrombopenie mitgeteilt, die tödlich verlief. (DOMENICO ZANNONI (68): Diatesi emorragica piastrinopenica mortale insorta in corso ditrattamento con streptomicina; Ist. c. A. Pizzarde, Bologna; Progr. med. Napoli 10, 583 - 587 / 1954).

WIESE (66). Purpura thrombopenica bei INH-Medikation Tuberkulose Arzt 7, 597 - 598 / 1953.

Ein 13 Monate altes Kind mit Meningitis TBC wurde mit Neoteben behandelt. Der Exitus trat nach dem 11. Tag ein. Hämorrhagisches Exanthem, Blutungen aus Stichkanälen von Niere und Darm. Neoteben führte zu einer akuten thrombopenischen Purpuraform, die zum Tode führte. Es wurde beobachtet, daß das Kind außerdem wegen Erbrechens noch Luminal bekommen hatte.

Ein anderer Fall: Eine 37-jährige Patientin, die an einer rechten Oberlappentuberkulose der Lunge litt, wurde mit Neoteben behandelt, und zwar 0,6 g täglich. Es traten Komplikationen ein: u.a. eine chronische Obstipation. Bei einer anderen Kur hat sie 100 mg PAS per os os und 4,7 g Conteben genommen. Wegen der Thrombopenie mußte Conteben ausgesetzt werden. Elf Monate später hat man ein Infiltrat in Markstückgröße in der Lunge

beobachtet. Es wurde wieder Neoteben, und zwar täglich 0,6 g gegeben. Nach der Einnahme von 36,1 g Neoteben trat eine thrombopenische Purpura mit Schleimhaut- und Hautblutungen auf. Außerdem hat die Patientin am letzten Abend zwei Tabletten Evipan zu sich genommen. Es wurde bewiesen, daß nicht Evipan, sondern nur Neoteben die Ursache der Thrombopenie gewesen ist. Als man die Patientin zur Komplikationsabwendung mit Cebion, Calcium und Synkavit behandelte, gingen die Purpuraerscheinungen zurück.

Nicht selten werden Störungen der Plättchenbildung nach Behandlung mit Salvarsan gesehen, wobei die Schädigung meist das Knochenmark betrifft.

GULDEN (27) beschrieb eine akute Thrombopenie als Salvarsan-Schädigung (Med. klin. 46, 772 - 773 / 1951). Ein 51-jähriger Patient bekam nach der neunten Injektion von Neosalvarsan und Bismogenol Nasenbluten, das eine Stunde dauerte. Nach der zehnten Injektion trat eine unstillbare Zahnfleischblutung auf, bei der eine akute Thrombopenie im Vordergrund stand. Nach Behandlung mit Vitamin C und Haemostypticis kam die Thrombopenie wieder zum Stillstand.

Ein anderer Fall wurde von SCHÜRER-WALDHEIM bekanntgegeben. Ein 50-jähriger Patient erkrankte nach der sechsten Injektion von Neosalvarsan an einer Thrombopenie, der eine Knochenmarksschädigung zugrunde lag. Nach der Behandlung mit Vitamin C ging es dem Patienten besser

HEINSEN und WACHTER sahen eine akut tödlich verlaufende Thrombopenie nach einer einzigen Injektion von Neosalvarsan, die ebenfalls durch eine Knochenmarkschädigung bedingt war.

Wie man aus diesem Fall sieht, wirkt Salvarsan beim einzelnen Patienten verschieden stark. So trat z.B. im ersten Fall eine Knochenmarksschädigung und akute Thrombopenie nach 9 bis 10 Injektionen auf, während beim zweiten Fall bereits sechs Injektionen ausreichend waren und im dritten Fall eine akute Thrombopenie bereits durch eine einzige Injektion verursacht wurde.

Ein Jahr später wurden verschiedene Fälle von Salvarsan-Thrombopenien bekanntgegeben. PERMANYER (47): Alergia medicomentosay diatesis hemorragica. Unicaso de purpura thrombopenica arsenobenzolica; Med. clin.

Barcellona 18, 266 - 268 / 1952.

In einem Fall nahm der Patient Neosalvarsan; es trat eine Thrombopenie ein, und zwar verschwanden die Thrombocyten. Der Grund: Schädigung der Kapillarwand und eine Allergie, vor allem aber eine hemmende Wirkung auf die Megakaryocytenreifung.

Von den Cardiaca ist Digitoxin in der Lage, eine Thrombopenie auszulösen. So beobachtete BERGER (5) eine thrombopenische Purpura nach Digitoxin (Thrombopenic purpura following use of digitoxin; J. Amer. Assoc. 147, 282 - 283 / 1952).

Ein 70-jähriger Patient wurde wegen eines dekompensierten Herzfehlers nach Polyarthritis mit Digitoxin, Mercuhydrin und Phenobarbital behandelt. Es traten Blutungen mit Thrombopenie auf (Blutungszeit 1 Stunde). Nach einem Test wurde festgestellt, daß Digitoxin direkt auf die Thrombocyten schädigend wirkt, ohne daß das Knochenmark betroffen wird. Nach der weiteren Behandlung wurde außerdem noch festgestellt, daß in diesem Fall nur Digitoxin die Ursache der Thrombopenie war.

Ein Jahr später teilten MIESCHER (38) und RITTER einen Fall von Digitoxin- Thrombopenie mit (Purpura thrombopenique par allergie a la Digitoxine; Intern. Arch. Allergia Apell Immunol. 4, 253 - 257 / 1953, clin. med. Univ. Lausanne).

Digitoxin ist in Frankreich ein weitverbreitetes Cardiacum und hat wiederholt zur thrombopenischen Purpura auf allergischem Wege geführt.

Ein 24-jähriger Patient nahm dreimal täglich 10 Tropfen eines Digitoxin-Präparates, und zwar digitaline nativelle, zu sich. Am 11. Tag trat eine thrombopenische Purpura ein. Die Thrombocytenzahl stürzte auf 40 000. Aus diesem Fall kann man ersehen, daß auch Digitoxin eine Thrombopenie auf dem Boden einer allergischen Reaktion zur Folge haben kann.

Auch nach einer Chloramphenicol-Medikation sind wiederholt Thrombopenien beobachtet worden.
THOMPSON (62) und ROWE (A case of hypoplastic anemia with secondary thrombocytopenic purpura following the use of chloramphenicol) beschrieben 1953 eine thrombopenische Purpura nach Behandlung mit dem Antibioticum Chloramphenicol. (Annals of intern. med. Vol. 39, No. 5, 1953).

Es handelte sich um eine hypo-plastische Anämie mit einer thrombopenischen Purpura, nachdem zwei Jahre lang, allerdings mit Unterbrechungen, Chloramphenicol verabreicht worden war. Die vorherrschenden Symptome waren durch eine Hämorrhagie verursacht. Es bestanden subcutane Blutungen sowie Schleimhautblutungen aus Mund, Nase, Harnwegen und Cervix. Ausserdem waren Hirnblutungen aufgetreten. Die Behandlung bestand aus Vollblutinfusionen, Thrombocyten-Infusion, ACTH, Cortison, BAL, Colchicine, massiven Dosen von B_{12} und Leberextrakt.

Ein weiterer Fall einer thrombopenischen Purpura nach Chloramphenicol-Medikation wurde im Jahre 1956 von MOSCATI (41) et BETTI (Porpora trombocitopenica in corsodi trattamento con clor-amfenicolo; ist. clin. Med. Gen. e ter. clin. Univ. Perugia; Ann. Fac. Med. e Chir. Univ. Perugia 47, 316 - 324 / 1956) mitgeteilt.

Ein 22-jähriger Patient wurde wegen Paratyphus B mit Chloramphenicol behandelt. Nach dem vierten Tag trat eine Thrombopenie ein. Bei der weiteren Behandlung mit Chloramphenicol (1,5 g pro Tag) trat eine thrombopenische Purpura auf. Die Dosis wurde daraufhin auf 1 g pro Tag herabgesetzt, die Blutung wiederholte sich. Es wurde insgesamt 60 g Chloramphenicol verabreicht.

Chloramphenicol hat eine periphere Schädigung der Thrombocyten mit Senkung der Thrombocytenzahl bewirkt.

Ein weiterer Fall von Chloramphenicol-Thrombopenie wurde in Ungarn von IVANYI (31) und RETHLY (Ein Fall von Chloramphenicol-Intoxication, kompliziert durch schwere Blutungen) beobachtet.

Bei einer 50-jährigen typhuskranken Patientin trat am 16. Behandlungstag mit Chloramphenicol im Rahmen der Typhusbekämpfung eine thrombopenische Purpura mit passagerer Halbseitenlähmung auf (nach einer Dosis von insgesamt 26 g; 2,5 g täglich als Höchstdosis, 1,5 g täglich als Erhaltungsdosis). Es wurde eine allergische Pathogenese angenommen.

Selbst nach einer Behandlung mit Trinitrin (Nitroglycerin) wurde eine Thrombopenie beobachtet. SCHMUSHKOVICH (57) and DAVIS (Thrombocytopenic skinpurpura following treatment with trinitrin; Dep. of dermatol. and venereol and med. out. pat. clin. "C" Rotschild Hadassah Univ. Hosp. Jerusalem; Brit. J. Dermat. 67, 299 - 302 / 1955). Ein 65-jähriger Patient wurde ein Jahr lang wegen Angina pectoris mit einem Nitroglycerin-Präparat (Trinitrin) behandelt. Es wurde täglich eine Dosis von 0,5 mg bis zu 15-mal gegeben. Nach 15

Monaten traten an beiden Beinen fleckenartige Efflorescenzen auf. Nach weiteren 5 Monaten wurden Blutungen unter der Haut, aber keine Schleimhautblutungen beobachtet. Als Ursache für diese Blutungen fand sich eine Thrombopenie, die durch Trinitrin verursacht worden war. Nach Absetzen des Medikamentes normalisierten sich die Thrombocyten wieder spontan.

Recht problematisch sind für die Krankheitsentwicklung die Thiouracile. Durch sie kann sowohl eine Schädigung des Knochenmarkes, als auch ein Immunomechanismus mit peripherer Zerstörung der Thrombocyten ausgelöst werden. (NICET, FEWELL und Mitarbeiter). Ähnliches gilt für Arsenobenzole wie Salvarsan und das bekannte Antabus. (LEIBETSEDER).

Ein 50-jähriger Mann nahm 10 Tage lang je 400 mg, 8 Tage lang je 300 mg und 2 Wochen lang 6 x 50 mg Propylthiouracil. Der Patient bekam plötzlich Schüttelfrost und Leibschmerzen. Er wurde mit Penicillin behandelt, und es trat eine Besserung ein. Nach acht Tagen erschienen petechiale Blutungen an den Conjucticen, der Wangenschleimhaut, Zunge, Brust, am Leib und den unteren Extremitäten, die durch eine akute

thrombopenische Purpura bedingt waren. Hier zeigt sich, wie schnell es nach einer Propylthiouracil-Medikation zu einer akuten Form der Thrombopenie kommen kann. Es ist deshalb außerordentlich wichtig, regelmäßig das Blutbild einschließlich Thrombocyten zu kontrollieren.

Nach einer Behandlung mit Goldpräparaten können ebenfalls Thrombopenien auftreten. SORENSEN (60) (Case of fatal thrombopenicy about 10 months after treatment with a Goldpreparation; Med. Dep. of Preaestocounty Hosp. Naest med. Denmark; Acta med. Scand. Stockh. 141, 27 - 35 / 1951).

THOMPSON (63), SINCLAIR and DUTHIE (Thrombocytopenic purpura after administeration of gold. Comparison of treatment with Dimercaprol ACTH and Cortisone; Brit. J. Med. 4867, 899 - 902 / 1954) teilten zwei weitere Beobachtungen über thrombopenische Purpura nach Goldbehandlung mit.

Fall 1: Ein 49-jähriger Patient litt seit 1946 an rheumatischer Arthritis und wurde mit einem Goldpräparat (0,22 g) behandelt. Nach drei Tagen, also insgesamt 15 Injektionen, trat eine Purpura auf. Zwei Tage später erfolgte die Einweisung ins Krankenhaus.

Bei der Aufnahme bestanden Nasenbluten, Hämorrhagien der Zunge und der Mundschleimhaut, Purpura an Händen, Füßen, Schultern, Nacken und im Gesicht. Er war sehr müde, aber ein anomaler Befund hat sich an den anderen Organen nicht gezeigt. Die Milz war tastbar. Die Thrombocytenzahl betrug 163 000 / mm^3. Das Knochenmark zeigte z.T. hyaline Degeneration der Megakaryocyten. Nach einer Bluttransfusion (1140 ml) konnte die Blutung für drei Tage zum Stehen gebracht werden. Das Nasenbluten kehrte wieder zurück, Bauchschmerzen, Brechreiz und Kopfschmerzen traten auf. Es kam eine Hämaturie hinzu, außerdem eine subconjunctivale Hämorrhagie am rechten Auge und eine schwächere Blutung am linken Auge. Eine zweite Bluttransfusion blieb erfolglos. Die Thrombocytenzahl betrug 20 000 / mm^3. Aus diesem Grunde wurde Dimercaprol gegeben, und zwar 150 mg alle sechs Stunden. Nach der zweiten Injektion ging es dem Patienten nicht gut, so daß die Dosis auf 100 mg reduziert wurde. Nach dieser Dosierung von Dimercaprol trat keine Hämorrhagie mehr auf. Die Thrombocytenzahl schwankte während der Dimercaprol-Medikation zwischen 30 000 und 50 000 / mm^3. Eine Bluttransfusion von 850 ml Frischblut hatte auch keinen wesentlichen Einfluß auf die Thrombocytenzahl, die noch etwa 2,5 Jahre lang erniedrigt blieb. Es

ist noch sehr fraglich, ob Dimercaprol tatsächlich geholfen hat.

Fall 2 : Eine 44-jährige Patientin wurde wegen Vaginalblutungen und ausgedehnter Purpura ins Krankenhaus eingewiesen. Dauer der Purpura 12 Tage. Sie wurde wegen einer rheumatischen Arthritis mit Goldpräparaten behandelt. Nach nochmaliger Injektion von 0,05 g (dreimal verteilt) bemerkte die Patientin einen metallischen Geschmack im Mund. Die Menstruation war normal, die Blutungen hatten aber nicht aufgehört, da eine Purpura vorlag. Sie bekam insgesamt 2280 ml Blut transfusiert. Das Blutbild zeigte folgende Werte: Hämoglobin 35 %, röte Blutkörperchen 2 000 000 per mm^3 weiße Blutkörperchen 2 050 per mm^3, Thrombocytenzahl 20 100, Blutungszeit 80 Minuten. Die Purpura war an Händen, Beinen und hinter den Backen, ebenso die Ekchymose. Die Milz war nicht tastbar, eine andere Abnormität war nicht vorhanden. Nach einer Bluttransfusion und ACTH-Medikation, kombiniert mit 40 mg "Acthargel" (zus. 100 mg) wurde das Blutbild besser, aber die Thrombocytenzahl blieb auf 40 000 pro mm^3, die Blutungszeit war noch immer auf 10 Minuten verlängert. Acthargel-Medikation wurde auf 60 mg (zweimal pro Tag) vom vierten Tage an heraufgesetzt und 100 mg

Cortison peroral täglich gegeben. Die Cortisondosis wurde auf 125 mg heraufgesetzt und schließlich auf 150 mg, da die ACTH-Dosis auf 40 mg herabgesetzt wurde. Es traten Oedeme und ein hoher systolischer Druck auf. Blutungszeit blieb über 10 Minuten, die Vaginablutung dauerte an,, Hämoglobin 42 %, rote Blutkörperchen 2 410 000 / mm^3, Thrombocytenzahl 18 000, weiße Blutkörperchen 2 500 / mm^3. Eine weitere Bluttransfusion von 1 700 ml wurde gegeben. Es war nicht mehr ratsam, noch weiterhin Cortison und ACTH zu geben, da bereits insgesamt 1,41 g ACTH und 1,75 g Cortison verabreicht worden waren. Es wird angenommen, daß diese Hormone einer schweren thrombopenischen Purpura Vorschub leisteten und sich die durch Goldpräparat-Medikation bedingte thrombopenische Purpura um einen weiteren Grad schwerer ausbilden konnte. Die Eosinophilen fehlten während der Hormontherapie völlig. Dimercaprol wurde in einer Dosis von 150 mg alle acht Stunden zehn Tage lang gegeben. Die Hämorrhagie hörte auf, die Blutungszeit normalisierte sich, weil die Thrombocytenzahl von 20 000 auf 200 000 pro mm^3 angestiegen war. Nach Absetzen von Dimercaprol verschlimmerte sich der Zustand der Patientin wieder, es traten wieder Blutungen auf (vom Rectum und der Nase). Nach sechs Tagen wurde die Dosis von 450 mg Dimercaprol

pro Tag wieder verabreicht. Die Antwort, von der hämatologischen Seite her gesehen, war unzweideutig. Fünf Tage später wurde die Dosis auf 300 mg heruntergesetzt, aber noch manche Verschlimmerungen sind vorgekommen. Dann wurde die Dosis für 12 Tage auf 450 mg täglich heraufgesetzt. In dieser Zeit ging es der Patientin sehr gut, die Menstruation war normal stark gewesen. Man konnte die Medikation für 10 Tage aussetzen, ohne daß irgendwelche weiteren Verschlimmerungen auftraten. Es ging der Patientin ein Jahr lang sehr gut. Die Eosinophilen sanken von 1 200 / mm^3 auf den Ausgangswert von 50 / mm^3. Während der zweiten Dimercaprolkur trat wieder eine Eosinophilie auf, die sich nach dem Absetzen von Dimercaprol langsam senkte.

Zusammenfassend läßt sich feststellen, daß offenbar beim ersten Fall die Dimercaprol-Dosis zu niedrig war, während beim zweiten Fall eine prompte Besserung auf Dimercaprol erfolgte, nachdem Cortison und ACTH ohne Einfluß auf das Krankheitsgeschehen geblieben waren. Die Notwendigkeit einer höheren täglichen Dosis und einer längeren Behandlung mit Dimercaprol wurde von den Autoren hervorgehoben.

Nach Injektion von dreiwertigen Arsenpräparaten beobachtete KAMPMAIER eine Thrombopenie. Diese dreiwertigen Arsenpräparate sind in ihrer Struktur dem Neosalvarsan sehr verwandt. Außerdem wurde bei diesem Fall eine Thrombopenie nach Sedormid, Luminal, Chinin, Chinidin, Ergotin und Penicillin gesehen. Weniger bekannt und in der Weltliteratur auch weniger beschrieben sind die Folgen von Arsenpräparaten im Bereich des hämopetischen Systems, die zum Beispiel selektiv nur den Thrombocytenapparat betreffen.

Ein sehr interessanter Fall von Arsen-Thrombopenie ist im Jahre 1954 bekanntgegeben worden. Diesmal erschien die Thrombopenie nicht als Folge einer Arsentherapie, sondern es wurde ein Insektenbekämpfungsmittel aus der Luft durch die Nase eingeatmet und eine anaphylaktisch bedingte periphere Thrombopenie hervorgerufen.(HOLLER (30): Periphere Thrombocytolyse bei akuter Arsenintoxikation. Med. Abt. Städt. Krankenanstalt Koblenz-Kemperhof; Med. Z. Nr. 48, 1612 / 1954). Es handelte sich um eine 65-jährige alte Bäuerin, in deren Familie keine Blutkrankheiten bekannt waren. Die Patientin hatte gegen Abend (15.6.1953) ein Schädlingsbekämpfungsmittel mit 25 % Arsengehalt verstäubt. Durch sehr windiges Wetter begünstigt, kam es dabei anscheinend zur Inhalation bzw. zum Verschlucken einer wirk-

samen schädlichen Menge Arsen. Am folgenden Tage erschienen Blasen an ihren Lippen, am Abend stark zunehmende Kopfschmerzen. In der Nacht vom 16. auf den 17.6.1953 nahmen die Kopfschmerzen immer mehr zu, und ein starkes Schwindelgefühl stellte sich ein. Im Bereich der Haut und Schleimhaut stellten sich rötliche bis schwärzliche Blutflecken von Stecknadel- bis fast Linsengröße ein. In den Morgenstunden kam es zu stärkeren Blutungen aus Nase und Mund und Rachen. Zur Zeit der Aufnahme in die Klinik fanden sich am ganzen Körper, besonders an der Streckseite der Unterschenkel, punktförmige bis über linsengroße Blutflecken; ferner Hämorrhagien im Bereich der Mundschleimhaut, Gaumenmandeln und des Rachens. Das Blutbild zeigte ein totales Verschwinden der Thrombocyten aus der Peripherie. Im Sternalmarkausstrich konnten Blutplättchen nachgewiesen werden. Die Megakaryocyten waren anteilmäßig normal und erschienen auch morphologisch nicht verändert. Die Blutungszeit hatte sich auf über 15 Minuten verlängert. Die Behandlung bestand aus Bluttransfusionen von je 220 ml sowie Medikation in hohen Gaben von Vitamin C, K und P, Calcium und hochprozentiger Dextroselösung. Die Zahl der Thrombocyten betrug am 3. Tag 3 % und am 4. Tag 7 %. Es erfolgte ein schnellerer Anstieg auf 46 % am 5. Behandlungstage. Am 20. Tage war die Zahl

der Thrombocyten auf 98 % (normaler Wert) oder absolut 460 000 / mm^3 gestiegen gegenüber 4,7 Mill./ Erythrocyten. Zwei Monate später (bei der ambulanten Behandlung) ergab sich ein Wert von absolut 362 000 / mm^3 Thrombocyten. Das akute und totale, aber flüchtige Verschwinden der Thrombocyten aus dem peripheren Blutbild - beim Nachweis von Megakaryocyten im Sternalmarkausstrich - dürfte im vorliegenden Fall eindeutig für eine auf anaphylaktischem Wege ausgelöste periphere Thrombocytopenie sprechen.

Durch eine Benzolvergiftung konnte sogar eine thrombopenische Purpura tödlichen Ausgangs beobachtet werden. (SCHATZMANN (54): Tödliche thrombopenische Purpura bei Benzolvergiftung; Med. Abt. Ziegler-Spital, Bern; Schweiz. med. Wschr. 1955, 1123 - 1126).

Man hat bei Hunden Wirkungen thrombopenischer Art nach Urethan beobachtet: CRUS (16) and DASILVA (Contribution on of the thrombocytopenic action of urethane in dogs; Brit. J. Pharmacol. 4, 132 - 134 / 1949. Rio de Janeiro, Braz.). Hunde erhielten Urethan 0,4 g/kg täglich i.v. Nach dem 6. bis 9. Tag verschwanden die gesamten Thrombocyten aus dem Blut.

Nach Quecksilber- und Bleipräparaten entsteht auch evtl. eine Thrombopenie. (BUTT (14) and SIMONSEN: Mercury and leadstorage in human tissues with special rererence to thrombocytopenic purpura; Amer. J. clin. Path. 26, 716 - 723 / 1950).

Bei Patienten, die mit Quecksilberpräparaten behandelt wurden, trat eine Thrombopenie ein. Der pathologische Befund zeigte bei diesen Patienten Quecksilberansammlungen in Leber und Niere.

Auch nach Doriden (ein barbitursäurefreies Schlafmittel) sind allergische Thrombopenien (Immunothrombopenie) beobachtet worden. (KIRCHMAIER (32): Thrombopenie unter Doriden-Medikation; Univ. Klinik Innsbruck; Med. Klinik Nr. 38, Seite 1683 - 1684 / 1958).

Bei einer 36-jährigen Patientin mit einer Mitralstenose trat nach einer täglichen Doriden-Dosis von 2 Tabletten nach vier Wochen eine Thrombopenie ein. Die Thrombocytenzahl betrug 33 000 / mm^3. Nach Absetzen des Medikaments kam es innerhalb von sieben Wochen zu einer Normalisierung der Thrombocytenzahl. Nach Re-Medikation von 2 Tabletten Doriden erfolgte ein neuerlicher Abfall der Thrombocyten um ca. 50 % des Ausgangswertes, wodurch der Beweis erbracht worden war, daß bei

der Patientin eine allergische Thrombopenie (Immunothrombopenie) durch Doriden vorlag,

Auch Sulfonamide, wie Gantrisin, Sulfamezathine sowie Sulfapyrimidin und auch die Antibiotica können die Ursache einer Blutung sein.

So ist im Jahre 1952 ein Fall von Gantrisin- Thrombopenie bekanntgegeben worden: GEIGER (25): Thrombopenic purpura induced by sulfisonazole (Gantrisin) therapy, report of a case controlled by plated transfusion; J. Amer. Med. Assoc. 1952, Seite 1219).

Der Patient wurde mit Gantrisin behandelt. Nach acht Tagen, bei einer Dosis von insgesamt 21 g Gantrisin, traten thrombopenische Erscheinungen wie Nasenbluten, Blutungen aus Mund, Darm, Harnwegsschleimhaut auf. Nach einer Transfusion von Thrombocyten wurde der Zustand des Patienten besser.

Thrombopenische Purpura nach Behandlung mit Pyramidon, beobachteten DAUSSET (18), MALINVAND et LAYANI: Purpura thrombopenique aigue au Phenydimethylisopropyl-Pyrazolone-Mise en evidence d'une thromboagglutinine serique active seulement en presence du medicament; Semaine Hosp. 1954, 3055 - 3057. In diesem Fall hat man in Gegenwart von Pyramidon eine Agglutination der Thrombocyten beobachtet.

Ein weiterer Fall von Pyramidon-Thrombopenie wurde im Jahre 1956 von DE ESHOUGOUES (21) et GRIQUER (Purpura thrombopenique aigue mortel avec thrombo-agglutines heterophil consecutif a l'absorption de Pyramidon, cinq mois apres une cure de Phenylbutazone; Sang 27, 38 - 142 / 1956) mitgeteilt.

Ein 50-jähriger Patient nahm fünf Monate nach einer Butazolidinkur Pyramidon. Es trat eine tödliche akute Thrombopenie ein.

Bei einem Versuch in der Schweiz wurde festgestellt, daß nach Luminal, Salicylat und Codein ebenfalls eine Thrombopenie auftreten kann.

HOIGNE (29), LOELIGER, MORANDI und FLÜCKIGER: Thrombocytopenische Purpura bei drei Fällen von medikamentöser Allergie; Med. Univ. Klinik Zürich. Bull. Schweiz. Akad. Med. Wiss. 10, Seite 438 - 445 / 1954)

Die Autoren haben festgestellt, daß nach Luminal, Salicylat und Codein eine Thrombopenie vorkommen kann, wenn eine Allergie im Vordergrund steht.

Nach einer Sulfadimidin-Medikation ist von MACAULY (36) eine Thrombocytopenie nachgewiesen worden (Thrombocytopenic purpura following sulphadimidin; Brit. Med. J. 4899, 1269 - 127I / 1954).

Ein drei-jähriger Patient wurde wegen einer Infektion des Respirationsorgans versehentlich mit 30 g Sulfadimidin elf Tage lang behandelt. Bei den letzten 4 Gramm hat man beim Patienten ein morbilliformes Exanthem festgestellt. Bei der hämatologischen Untersuchung wurde eine erhebliche Thrombopenie unter Verringerung der Leucocyten nachgewiesen. Eine Allergie wurde aber in diesem Fall nicht angenommen, sondern eher an eine toxische Schädigung gedacht.

Selbst nach einer Oxytetracyelin-Therapie hat man auch eine thrombopenische Purpura festgestellt. (BECKETT (4) and FOXELL: Thrombocytopenic purpura associated with Oxytetracyeline therapy; Roy. Free Hosp. and North West. Group. Laborat. London; Lancet. 1955, I., 1053 - 1054.).

Ein 77-jähriger Patient mit doppelseitiger Pneumonie und akuter Otitis media wurde 24 Stunden lang mit 2,5 g Sulfonamid und während 22 Tagen mit Oxytetracyelin behandelt. Vorgeschichte: Patient litt seit drei Jahren an Diabetes mellitus und seit zehn Jahren an m. Paget. Wegen Otitis media wurde ein Ohrtropfen-Test mit Chloramphenicol vorgenommen. Es wurden noch Aminophyllin i.v., Quecksilberdiuretica, Digitalis und Chloral verabreicht. Es kam zu Nasenbluten, kaffee-

satzartigem Erbrechen und schließlich zum Exitus. Eine Sternalpunktion zeigte das völlige Fehlen von Thrombocyten und Megakaryocyten. Die periphere und zentrale Schädigung ist wahrscheinlich auf die Oxytetracyelin-Therapie zurückzuführen, die eine akute Thrombopenie verursacht hat.

ACHROYD (1) beobachtete auch nach Antihistaminica eine thrombopenische Purpura. (Thrombocytopenic purpura due to hypersensitivity to the antihistaminic drug Antazoline (2N-phenyl-N-benzyl-amino-methyl-imidazoline; Sang 26, 115 - 117 / 1955). Wahrscheinlich lag der Thrombopenie ein allergisches Geschehen zugrunde.

In zwei Fällen wurde selbst nach Diamox eine Thrombopenie nachgewiesen. (REISNER (52) and MORGAN: Thrombocytopenia following acetazolamide (Diamox) therapy; J. Amer. Assoc. 160, 206 - 207 / 1956).

Ein 85-jähriger Patient wurde wegen längerer Gallenblasenanamnese dreimal täglich mit 250 mg Diamox behandelt. Es kam zu Darmblutungen und generalisierten petechialen Haut- und Schleimhautblutungen. Nach 24 bis 36 Stunden wurde Thrombopenie festgestellt. Bei den in vitro-Untersuchungen sah man, daß die Thrombocyten

in Gegenwart von Acetazolamid verschwunden. Diese Wirkung (Verschwinden der Thrombocyten) blieb aber aus bei Verwendung von Plasma Gesunder.

Ein weiterer Fall von Diamox-Thrombopenie wurde im Jahre 1957 von BERTINO (6), RODMAN and MYERSON (Thrombocytopenia and renal leions associated with acetazolamide (Diamox) therapy; Med. serv. veterans. administer. Hosp. Philadelphia. Arch. Int. Med. 99, 1006 - 1008 / 1957) mitgeteilt.

Ein 61-jähriger Patient mit recidivierenden peripheren Oedemen, die durch ein nephrotisches Stadium einer chronischen Glomerulitis hervorgerufen waren, wurde aufgrund der Erfolglosigkeit der üblichen Therapie mit Diamox behandelt. Zunächst wurden 500 mg täglich und nach drei Tagen 250 mg täglich mit gutem Einfluß auf die Oedeme gegeben. Nach neun Tagen traten Nasenbluten, generalisierte Ekchymosen und Melaena, verbunden mit einer Thrombopenie, auf. Nach der Bluttransfusion ist die Thrombocytenzahl wieder auf den normalen Wert gestiegen. Der Patient kam jedoch infolge einer Lungenembolie ad exitum. Es wurden insgesamt 3 000 mg Diamox eingenommen. Das Sulfonamidderivat Diamox konnte in diesem Fall eine Thrombopenie hervorrufen, weil sich ein Antikörper im Plasma gebildet hatte, der die Fähigkeit besaß, die Thrombocyten zu agglutinieren.

Optalidon, ein schmerzstillendes Mittel, führt auch in einzelnen Fällen zu einer Immuno-Thrombopenie. (DITSCHUNEIT (22), PFEIFFER, SPIELMANN und GATHOF: Übergang von allergischer in autoallergische Immunothrombopenie; Med. Univ. Klin. u. Blutspendedienst, Univ. Klin. Frankfurt a.M.; 63. Ärztl. Kongress Wiesbaden, 29.4.1957; Verh. Dtsch. Ges. inn. Med. 63, 712 - 716 / 1957). Die Verfasser beschrieben erstmals den Übergang einer Arzneimittel-Thrombopenie nach Optalidon in einen chronischen, schweren Krankheitsverlauf nach Art des Morbus maculosus.

Ein 21-jähriges Mädchen nahm gegen Kopfschmerzen zwei Jahre lang Analgetica. Dann nahm sie Optalidon. Nach dem Genuß von 2 Tabletten Optalidon sah man petechiale und flächenhafte Blutungen. Im Krankenhaus beobachtete man im Serum der Kranken allergische Antikörper, die nur dann in Erscheinung traten, wenn Thrombocyten von Blutspendern verwendet wurden, die 60 Minuten vor der Blutentnahme 2 Tabletten Optalidon erhalten hatten. Während die Thrombocyten gesunder Kontrollpersonen, die mit dem Serum der Kranken 60 Minuten lang bei 37° C inkubiert wurden, nicht agglutiniert wurden, zeigten die Thrombocyten der gleichen Spender, die 60 Minuten vor der Blutentnahme 2 Tabletten Optalidon erhalten hatten, bei gleicher Aufbereitung und Inkubation

eine sehr starke Agglutination.
Nach Absetzen des Medikaments besserte sich der Zustand nicht. Es verschwanden nur die allergischen, gegen den Thrombocyten-Optalidon-Komplex gerichteten Antikörper, aber die Thrombocytopenie blieb erhalten. Vom 8. Beobachtungstage an traten serologisch faßbare inkomplette Auto-Antikörper gegen die Thrombocyten auf, die auch nach einer Steroid-Therapie nicht verschwsnden. Nach vier Monaten wurde splenektomiert, der Zustand besserte sich nicht, sondern es traten außerdem noch komplette Agglutinine gegen die eigenen Plättchen auf, die den kranken gefolgt waren. Diese Fälle sind offenbar nicht so selten, wie es bisher angenommen wurde. Sie geben neue Anhaltspunkte über die Genese der chronischen idiopathischen Thrombopenien.

Auch nach einer Reserpin-Therapie hat man eine Immunothrombopenie beobachtet. (SCHMIDT (56): Thrombopenie nach Reserpin-Therapie; III. Med. Abt., Wilhelminen Spit., Wien; Wien. Klin. Wschr. 1957, 27 - 29).

Das Auftreten einer Thrombopenie nach einer Reserpin-Therapie wird als allergische oder Immuno-Thrombopenie bzw. als Folge einer Idiosynkrasie gedeutet.

Nach Behandlung mit dem oralem Antidiabeticum BZ 55 sind auch einige Fälle von Thrombopenie beobachtet worden (PATHEL (45), DHIRAQANI and DATEY: Granulocytopenia and thrombopenia due to BZ 55. Case report).

Der Patient bekam eine reversible Granulocytopenie und Thrombopenie nach Anwendung von BZ 55 (King Edward VII, Mem. Hosp. Parel; Indian J. Med. Sci. 10, 868 - 870 / 1956).

Ein anderer Fall von BZ 55-Thrombopenie wurde von BAUSSER (12), CHRISTOL et BOUILLIER (Purpura thrombopenique chez une diabetique traitee par le sulfamide hyperglyemiant BZ 55; Seance 8, XI. 1957; Bull. et Mem. Soc. med. Hosp. Paris Ser. 4, 73, 943 - 948 / 1957). beobachtet.

Thrombopenie hat man auch nach Salicylamiden und Mephenesin (Arthripax) gesehen. PLATT (50): Thrombocytopenic purpura apparently due to tabletts containing salicylamide and mephenesin (Arthripax).

Es wurde ein Fall von thrombopenischer Purpura mitgeteilt, die durch Arthripax-enthaltende Tabletten entstanden ist. (Roy. infirm., Manchester; Brit. Med. J. 1958, II 1577 - 1578).

In diesem Fall ist die thrombopenische Purpura aufge-

treten nach einer Behandlung mit einem Kombinationspräparat aus Salicylamid und Mephenesin. Nach Absetzen des Medikaments gingen die hämorrhagischen Erscheinungen zurück.

Gelegentlich ist auch eine allergische Thrombopenie nach einer Penicillin-Medikation aufgetreten.

(MEYHÖFER (37): Durch Penicillin ausgelöste akute allergische Thrombopenie; Univ. Hautklin. Giessen; Z. Haut- u. Gesch. Kr. 25, 220-226/1958).
Eine 41 Jahre alte Patientin war 1950 mit Penicillin behandelt worden und wurde 1958 wegen Akrodermatitis chronica atrophicans mit einer zweiten Penicillinkur behandelt. Nach der achten Injektion von je 400 000 E Depot-Penicillin (Procain Penicillin) traten zahlreiche petechiale und große Hautblutungen infolge einer Thrombopenie auf. Thrombocytenzahl 63 400 / mm^3. Es wurde angenommen, daß Penicillin eine hemmende Wirkung auf die Thrombocytenbildung besaß, da im Knochenmark nur jugendliche Megakaryocyten zu sehen waren. Nach der Behandlung mit Prednison, 40 mg täglich, normalisierte sich der Zustand wieder.

Wie aus diesem Fall zu ersehen ist, hat Penicillin einen neutralen Wirkungsschädigungsbereich, der sich auf die Megakaryocytenreifung hemmend auswirkt.

Novobiocin ist nicht ganz selten die Ursache einer Immunothrombocytopenie. (DAY (19), CONRAD and MOORE: Immunothrombocytopenia nach Novobiocin; Ohio State Univ. Health Centr. Hosp. Columbus, Ohio; Amer. J. Med. Sci. 236, 475 - 482 / 1958).

Novobiocin (N), ein Antibioticum gegen grampositive und gewisse negative Erreger besonders bei Staphylokokkeninfektionen, ist ein Medikament, das häufig toxische Wirkungen besitzt. (Nach der Literaturangabe in 12,7 % der Fälle). Toxische Hautreaktionen treten gewöhnlich zwischen dem 6. und 9. Verordnungstag auf (gewöhnliche Tagesdosis 2 g).

Eine Patientin, die eine hartnäckige Osteomyelitis bei Syringomyelie hatte und täglich 2 g Novobiocin erhielt, bekam am achten Tag (nach Einnahme von 16 g) ein maculopapulsoes Exanthem mit generalisierter Purpura und Petechien. Gleichzeitig wurde ein Thrombocytensturz bei megakaryocytärem, erythroblastischem Sternalmark beobachtet. Die Behandlung bestand in Prednisongaben und drei-tägiger i.v. ACTH-Dauertropfinfusion. Daraufhin trat ein ziemlich rascher Rückgang der Hauterscheinungen und der akuten Milzvergrösserung sowie ein Anstieg der Blutplättchen ein. Bei späterer Verabreichung einer Testdosis von 0,5 g Novobiocin erfolgte erneut ein Thrombocytensturz um die

Hälfte des Ausgangswertes. Tiefstand nach 12 Stunden und Anstieg auf den Ausgangswert in den folgenden 96 Stunden. Läppchentest mit einer Novobiocin-Paste war mehrfach negativ. Normale Thrombocyten zeigten im Patientenserum und Patientenplasma Agglutination und Lyse. Die Hemmung der Retraktion und der Prothrombinkonsumption im Patientenserum, die beschleunigte optische Klärung einer Mischung von plättchenreichem Normalplasma mit Patientenserum sprachen für Veränderungen der Plättchenfunktionen bei Antikörpergegenwart. Der Ausfall des Thromboplastin-Generationstestes war mehr im Sinne einer quantitativen als einer qualitativen Thrombocytenschädigung aufzufassen. Es wird angenommen, daß Novobiocin als Hapten wirkt und die antigenen Eigenschaften auf die Blutplättchen überträgt.

Nach einer Sulfamethoxypyridazin-Anwendung hat man auch in einzelnen Fällen eine Thrombopenie, meist von einer Leukämie begleitet, gesehen. (SCHWARTZ and NORTON (58): Thrombocytopenia and leukopenia associated with use of sulfamethoxypyridazine; J. Amer. Assoc. 167, 457 - 459 / 1958).

1. Fall: Eine 36-jährige Frau wurde wegen einer Infektion des Nasen-Rachen-Raumes mit Sulfamethoxypyridazin, und zwar täglich 2 Tabletten, behandelt. Nach Einnahme

von insgesamt 15 Tabletten = 7,5 g trat eine starke Thrombopenie auf, die von Erbrechen kaffeesatzartiger Flüssigkeit, Darm- und Vaginablutungen begleitet war.

2. Fall: Ein 64-jähriger Patient wurde wegen Prostatitis mit Sulfamethoxypyridazin, täglich 0,5 bis 2 Gramm, behandelt. Mach 42 Tagen trat eine akute Thrombopenie mit Leukopenie auf, die von hohem Fieber, Hautblutung, Vergrößerung der Milz und der Leber begleitet war.

In beiden Fällen wurden die Begleiterscheinungen mit Hilfe der ACTH- und Prednison-Therapie zum Verschwinden gebracht.

Die Behandlung mit Chlorothiazid hatte auch einzelne Fälle einer thrombopenischen Purpura zur Folge. (NORQVIST (43), CRAMER and BJORNTROP: Thrombocytopenia during chlorothiazide treatment; Blood. Bank and Med. Clin. I., Sahlgrens Hosp., Univ. Gothenburg. Lancet 1959, I, 271 - 272).

Es wurde bei der Durchsicht der Krankengeschichte bei sechs Patienten nach der Behandlung mit Chlorothiazid eine Thrombopenie beobachtet. Bei drei von diesen Patienten ist es außerdem zu einer Purpura gekommen.

Auch ACKROYD und HOIGNE haben bei Testversuchen eine Thrombopenie nach Chlorothiazid gesehen und bestätigt.

Nach Absetzen des Medikaments konnte sich die Thrombopenie wieder zurückbilden.

Wie schon anfangs erwähnt, haben LAURIDSON (35), BELKO und WARREN im Jahre 1952 einen Fall von ACTH-Thrombopenie gesehen, eine Beobachtung, die sehr selten zu verzeichnen ist.

Nach einer Insulin-Therapie ist bisher ein einziger Fall einer Thrombopenie beobachtet worden. (CONSTAM (15): Thrombocytopenic purpura as a probable manifestation of insulin allergy. Report of a case).

Bei einem 60-jährigen Diabetiker wurde eine schwere Thrombopenie nach Injektion von Protamin-Zink-Insulin gesehen. Durch eine Cortison-Behandlung wurde der Zustand besser. Nach Wiederholung der Injektion trat nochmals Thrombopenie ein. Als Grund wurde eine allergische Reaktion gegenüber gewissen Insulin-Präparaten angenommen. (Med. Policlin. Univ. Zürich; Diabetes (New York) 5, 121 - 123 / 1956.)

Selbst nach Obstgenuß hat man einzelne Fälle einer Thrombopenie gesehen (SONNECK (59): Ein besonderer Fall von Obstallergie unter dem Bild einer thrombopenischen Purpura. Dtsch. Gesundheitswesen 1957, S. 196 - 199).

Ein 16-jähriger Patient zeigte nach Genuß von Sauerkirschen eine thrombopenische Purpura an den oberen und mehr noch an den unteren Extremitäten und Schleimhautblutungen. Es wurde angenommen, daß die Thrombopenie wahrscheinlich durch die Apfelsäure zustande kam, die in der Sauerkirsche enthalten ist.

Beim Studium der im Schrifttum mitgeteilten Beobachtungen fällt die Vielzahl der Medikamente auf, die bei bestimmten Patienten, offenbar aufgrund einer besonderen Disposition, eine Thrombopenie auszulösen vermögen. Hierbei wirkt in den meisten Fällen das Medikament als Hapten, das sich mit einem Bluteiweißkörper zum Vollantigen aufbaut. Gegen dieses Antigen werden vom Organismus Antikörper gebildet, die im Blut ständig vorhanden sind und bei erneuter Gabe des betreffenden Medikamentes eine sofortige Antigen-Antikörper-Reaktion auslösen, die zu einer Thrombocytenagglutination mit anschließender Lyse führt.

Behandlung der medikamentös bedingten Thrombopenien

Die Therapie der medikamentösen Thrombopenien bzw. der Behandlungserfolg hängt in erster Linie von der richtigen Diagnosestellung und auch von der Wirkungsdauer der schädigenden Noxe ab.

Bei Thrombopenien, die durch eine Einwirkung auf den plättchenbildenden Apparat entstanden sind und bei denen zumeist auch andere Blutzell Systeme mitbetroffen sind, wird die Schädigung nicht nur von der Wirkungsdauer und Intensität der Noxe, sondern auch weitgehend von dem Zustand des Knochenmarks vor der Einwirkung abhängen. Hier wird der Geübte aus den Blut- und Knochenmarkbefunden etwas aussagen können. Bei der Verabreichung von Zellgiften wie Urethan, Stickstofflost, TEM und ähnlichen Stoffen ist bei vorgeschädigtem Knochenmark von der Kombinationstherapie mit ACTH bzw. Cortison in den Fällen, in denen alle anderen therapeutischen Möglichkeiten erschöpft wurden, eine gewisse Schutzwirkung auf die Thrombopoese sowie auf die Gefäßpermeabilität zu erwarten (FELLINGER und Mitarbeiter). Schwerste Knochenmarkschäden durch Zellgifte und ähnliche Stoffe sind meist irreparabel. Passagere Remissionen werden mit hochdosierten ACTH- bzw. Cortisonstößen gesehen. Im Einzelfall hat die intrasternale Applikation von Folsäure einen günstigen

Effekt auf die Thrombopoese hervorgerufen(REIMER).

Auch die thrombopenische Purpura nach Goldpräparaten ist schwer beeinflußbar. Hier wurde verschiedentlich zu Versuchen mit BAL geraten (THOMPSON und Mitarbeiter), auch soll ACTH erfolgreich gewesen sein (ABER und Mitarbeiter, VIRKKUNNEN). SANTLER berichtet über einen günstigen Erfolg der ACTH-Therapie bei Salvarsan-Thrombopenie. Die Beeinflussung der durch Knochenmarkschäden hervorgerufenen Thrombopenie hat verhältnismäßig wenig wirklich erfolgversprechende Möglichkeiten, so daß die ACTH- und Cortisontherapie eine Bereicherung des therapeutischen Handelns darstellt. Bei den akuten medikamentösen Thrombopenien ist die wirksamste Therapie das frühzeitige Erkennen der schädigenden Noxe. Ist die Einwirkung nur kurzdauernd, so steigen die Thrombocyten bereits wenige Tage nach Absetzen des Medikamentes wieder an. Kommt es in Unkenntnis der schädigenden Noxe zu chronischen Schäden, so wird auch der Knochenmarkapparat tangiert, und eine Aplasie der Megakaryocypoese ist die Folge.

Voraussetzung jeder Behandlung ist die sofortige und dauernde Ausschaltung der Noxe. Die Sensibilisierung kann im Einzelfall nach ACKROYD und REIMER bis zu zehn Jahren zurückliegend nachgewiesen werden. Sie wird durch Cortison oder ACTH abgeschwächt, aber nie völlig zum

Verschwinden gebracht (REIMER).

Im akuten thrombopenischen Stadium ist bei kurzdauernder Einwirkung der Noxe der Thrombocytenanstieg oft schon nach 24 Stunden bis einigen Tagen nach Absetzen des schädigenden Medikamentes zu erwarten. Bluttransfusionen, hochdosierte Ascorbinate fördern die Remission. In den letzten Jahren sind überraschende Erfolge mit der Hormontherapie (Cortison, Prednison, ACTH) erzielt worden, über die KEIBL und REIMER berichtet haben. Nicht nur die Blutplättchenzahl normalisiert sich rascher, sondern auch die kapillarabdichtende Wirkung führt zum raschen Verschwinden der Purpuramanifestationen. Die Splenektomie stellt bei diesen Formen eine Kontraindikation dar (DAMESHEK und STEFANINI).

Von großer Bedeutung ist die Hormontherapie ebenfalls bei der chronischen thrombopenischen Purpura, die in Unkenntnis der schädigenden Noxe durch eine schwere Störung der Megakaryocypoese ausgelöst worden war. Wenn hier auch nur zum Teil ein passagerer Erfolg erzielt werden kann, so kommt es dennoch zu einem wesentlichen Rückgang der Blutungsneigungen.

Die Behandlung der akuten allergischen Thrombopenie stellt heute kein therapeutisches Problem mehr dar, vorausgesetzt, daß die Kenntnis der Noxe vor chronischen Schäden bewahrt. Es sollte Allgemeingut werden, in allen Fällen akut auftretender Thrombopenien, besonders im hohen Alter, immer an die Möglichkeit medikamentöser Schädigungen zu denken.

Medikamente, die Thrombopenie oder thrombopenische Purpura zur Folge haben:

1.) Chinin
2.) Chinidin
3.) Antihistaminica
4.) Sedormid
5.) Oxytetracyelin
6.) Digitoxin
7.) Diamox
8.) Sulfamethazine
9.) BZ 55
10.) Streptomycin
11.) Quecksilber
12.) Insulin
13.) Urethan
14.) Pyramidon
15.) Novobiocin
16.) Optalidon
17.) Propylthiouracil
18.) Gantrisin
19.) Neosalvarsan
20.) Luminal
21.) Codein
22.) Salicylat
23.) Arsenpräparate

24.) Chloramphenicol

25.) Doriden

26.) Ergotin

27.) Penicillin

28.) ACTH

29.) Sulfadimidin

30.) Chlorthiazide

31.) Arsenobenzol

32.) Arthripax

33.) Conteben

34.) Benzolvergiftung

35.) Reserpin

36.) Trinitrin

37.) Sulfamethaoxypyridazine

38.) ~~Bei~~ Obst (Sauerkirschen, Apfelsäure)

39.) Konserven (Fische usw.)

40.) Goldpräparate

41.) Bromchinin und andere Chinin- bzw. Chinidin-Präparate

42.) Neoteben

43.) Sodium Para Aminosalicylic Acid (PAS)

44.) Jod

45.) Mutterkorn

46.) Nirvanol

47.) Sulfaguanidin

48.) Acetylsalicylsäure

49.) Sulfathiazol.

Literatur

1.) ACKROYD, J.F.: Thrombocytopenic purpura due to hypersensitivity to the antihistaminic drug Antazoline (2 N - Phneil-N-benzyl-amino-methyl-imidazoline) Sang 26, 115 - 117 / 1955 London.

2.) ACKROYD, J.F.: Sedormid purpura Clin. Sci. 13, 409 - 423 / 1954 London.

3.) BARKHAN, P. and L.M. Thocantis: Observation on of the thrombopenia due to hypersensitivity to Quinidine Blood 9, 134 - 143 / 1954 Philadelphia.

4.) BECKET, A.G. and FOXELL: Thrombocytopenic purpura associated with Oxytetracyeline therapy Lancet. 1955, I., 1053 - 1054.

5.) BERGER, Herbert: Thrombopenic purpura following use of digitoxin J. Amer. Med. Assoc. 147, 282 - 283 / 1952.

6.) BERTINO, Joseph R., RODMAN, Theodore and MYERSON, Ralph. M.: Thrombocytopenia and renal associated with acetazolamide (Diamox) Arch. Int. Med. 99, 1006 - 1008 / 1957 Philadelphia.

7.) BOLTON, Frederick, G.: Thrombocytopenic purpura due to quinidine II, serologic mechanism Blood 11, 547 - 564 / 1956 Boston (England)

8.) BOLTON, Frederick. G. and DAMESHEK, William: Thrombocytopenic purpura due to quinidine. 1. clinical studies Blood 11, 527 - 546 / 1956 Boston (England).

9.) BOLTON, Frederick, G. and YOUNG, R.V.: Observation on cases of thrombocytopenic purpura due to quinine, sulpha mezathine and quinidine J. Clin. Path. 6, 320 - 323 /1953 Oxford, Bambary.

10.) BORST, Ulrich: Schwarzer Urin ("Schwarzwasser") nach Chinin-Anwendung in der Schwangerschaft Geburtsh..u. Frauenheilk. 16, 698 - 706 / 1956, Berlin.

11.) BOURNET (Standford) and O'SULLIVAN: Fatal thrombopenic purpura due to quinidine. Brit. Med. J. Nr. 526, 1046 - 1047 / 1957.

12.) BOUSSER, J., CHRISTOL, D. et J.M. Bouiller: Purpura thrombopenique chez une diabetique traitee par le sulfamide hyperglycemiant BZ 55 Paris, Ser. 4, 73, 943 - 948 / 1957.

13.) BUDENSKY, H. und S. FISCHER: Thrombocytopenic purpura during streptomycintreatment of tuberculous empyema. Report of a case. J. Amer. Assoc. 147, 311 - 313 / 1951.

14.) BUTT, E.M. and SIMONSEN, D.G.: Mercury and leadstorage in human tissues with special reference to thrombocytopenic purpura.
Amer. J. clin. Path. 26, 716 - 723 / 1950; Pathologie Ber. 9, S. 263.

15.) CONSTAM, G.R.: Thrombocytopenic purpura as a probable manifestation of insulin allergy. Report of a case.
Med. Policlin. Univ. Zürich; Diabetes (New York) 5, 121 - 123 /1956.

16.) CRUS, W.O. and DASILVA, E.M.: Contribution on of the thrombocytopenic action of urethane in dogs.
Brit. J. Pharmacol. 4, 132 - 134 / 1949 Rio de Janeiro, Braz.

17.) DAMESHEK, W. and E. HIRSCH: Thrombocytopenic purpura due to allergy to quinidine. Study of the mechanism of thrombopenia.
Amer. J. Med. 9, 828 - 833 / 1950.

18.) DAUSSET, J. G. MALINVAND et LAYANI, F.: Purpura thrombopenique aigue au Phenydimethyl-isopropyl-Pyrazolone-Mise en evidence d'une thrombo-agglutinine serique active seulement en presence du medicament.
Semeine Hosp. 1954, 3055 - 3057.

19.) DAY, H.J., F. G. CONRAD and J.E. MOORE: Immunothrombocytopenia.
Amer. J. Med. Sci. 236, 475 - 482 / 1958.

20.) DEBRE, R., M. LAMY et J.P. SOLIER: Thrombopenies acqises de l'enfance. Etude 22 cas.
Arch. Franc. Pediastr. 8, 1 - 6 / 1951

21.) De ESHOUGUES, J.R. et P. GRIQUER: Purpura thrombopenique aigue mortel avec thromboagglutinines heterophiles consecutif a l'absorption de Pyramidon, cinq mois apres une cure de Phenylbatazone.
Sang 27, 138 - 142 / 1956.

22.) DITSCHUNEIT, H., E.F. PFEIFFER, W. SPEILMANN und A. GATHOF: Übergang von allergischer in autoallergische Immunothrombopenie.
Med, univ. Klin. und Blutspendedienst, Univ. Klin. Frankfurt a.M.
63. Ärztl. Kongreß Wiesbaden, 29.4.1957.
Verb. Dtsch. Ges. inn. Med. 63, 712 - 716 / 1957.

23.) FEWELL. R.A., E.F. ENGEL und S.L. ZIMMERMANN: Acute thrombocytopenic purpura associated with administerations of propylthiouracil.
J. Amer. Med. Assoc. 143, 891 - 892 / 1950.

23a) FRANKE,E.: zit. n. HEILMEYER.

24.) EREEDMANN, A. L., E.A. BRODY and P.S. BARR: Immunothrombocytopenic purpura due to quinidine. Report of four new cases with special observations on patchtesting.
J. Labor clin. Med. 48, 205 - 217 / 1956.

25.) GEIGER, J.: Thrombopenic purpura induced by sulfisonazole (Gastrisin) therapy, report of a case controlled by plated transfusion.
J. Amer. Assoc. 1952, S. 1219.

26.) GITTLER, R.D., M. KISSIN and J. LITWINS: Quinidine induced thrombocytopenic purpura, complicating dicumarol-therapy.
Ann. intern. Med. 42, 1118 - 1122 / 1955.

27.) GULDEN, W.F.: Akute Thrombopenie als Salvarsan-Schädigung.
Med. Klin. 46, 772 - 773 / 1951.

27a) HEILMEYER, L.: Handbuch inn. Med. II.
Springer Berlin-Göttingen-Heidelberg 1951.

28.) HOFMEISTER, F. J., R.L. GORTHEY and J.K. OLINGER: Thrombopenic purpura related to the induktion of labor.
Amer. J. Obstetr. 72, 594 - 598 / 1956.

29.) HOIGNE, R., A. LOEDIGER, L. MORANDI und P. FLÜCKIGER: Thrombocytopenische Purpura bei drei Fällen von medikamentöser Allergie.
Bull. Schweiz. Akad. Med. Wiss. 10, S. 438 - 445 / 1954.

30.) HOLLER, H.: Periphere Thrombocytolyse bei akuter Arsenintoxikation.
Med. Z. Nr. 48, 1612 / 1954.

31.) IVANYI, J. und N. RETHLY: Ein Fall von Chloramphenicol-Intoxikation, kompliziert durch schwere Blutungen.
Folia Hämat. (L.p.Z.) 75, 571 - 575 / 1958.

32.) KIRCHMAIR, H.: Thrombopenie unter Doriden-Medikation.
Med. Klinik Nr. 38, 1583 - 1684 / 1958.

33.) KAMPMEIER,: Med. clin. (Barcelona) 18, 226 - 268 (1952).

34.) KISSMEYER-NIELSON, P.: Thrombopenic purpura following quinine medication (an immunological study). Acta Med. Scand. (Stockh.)154, 289 - 298 / 1956.

35.) LAURIDSON, J., J. BELKO and R. WARREN: Proc. Soc. Exper. Biol. Med.79, 709 - 710 (1952).

36.) MACAULY, D.: Thrombocytopenic purpura following sulphadimidin. Brit. Med. J. 4899, 1269 - 1270 / 1954.

37.) MEYHÖFER, W.: Durch Penicillin ausgelöste akute allergische Thrombopenie. Z. Haut- u. Geschl. Kr. 25, 220 - 226 / 1958.

38.) MIESCHER, P. et O. RIETER: Purpura thrombopenique par allergie a la digitoxine. Internat. Arch. Allergia Appel. Immunol. 4, 253 - 257 / 1953.

39.) MÖCKEL, W. und J. SEUSING: Thrombocytopenische Purpura bei Chinidin-Überempfindlichkeit. Ärztl. Wschr. 1955, 876 - 878.

39a) MOESCHLIN, S.: Die Sedormid-Thrombocytopenie an Hand von Sternalpunktaten, Belastungs- und Transfusionsversuchen. Schweiz.Med.Wschr. 1942, 119.

40.) MOODIE, G.: Thrombopenic purpura due to quinidine. Brit. Med. J. 4678, 533 - 543 / 1950.

41.) MOSCATI, A. et E.R. BETTI: Purpura trombocitopenica in corsodi trattamento con clo-anfenicolo. Ann. Fac. Med. e. Chir. Univ. Perugia 47, 316 - 324 / 1956.

42.) NORCROSS, J.W.: Quinidine as a cause of thrombocytopenic purpura, report of a case. New.England, I., Med. 242, 53 - 54 / 1950.

43.) NORQUIST, P., G. CRAMER and P. BJORNTHROP: Thrombocytopenia during chlorothiazide treatment. Lancet 1959, I, 271 - 272.

44.) OPPENHEIM, M. and G. de MEYER: Granulo- und Thrombocytopenie infolge Streptomycinbehandlung. Schweizer med. Wschr. 1181 - 1190, 1949.

45.) PATEL, J.C., M.K. DHIRAWANI and K.K. DATEY: Granulocytopenia and thrombopenia due to BZ 55. Case report. Indian J. Med. Sci. 10, 868 - 870 / 1956.

46.) PERMANYER-MACIA, J.J. Med. clin. (Barcelona) 18, 266 - 268 (1952).

47.) PERMANYER-MACIA, J.J.: Allergia medicomentosay diatesis hemorragica. Uni caso de purpura trombopenica arsenobenzolica. Med. clin. (Barcelona) 18, 166 - 268 / 1952.

48.) PERRIN, P., G. DAUPHINE et Madame DAUPHINE: Les accidents thrombopeniques avec hemorragie, dus a la quinidino therapie. Presse med. 1958, 481 - 485.

49.) PERRIN, P., G. DAUPHINE et Mme. DAUPHINE: Propos d-un cas de thrombocytopenie avec hemorragie du a la quinidino-therapie. Arch. Mal. Coeur 49, 551 - 555 / 1956.

50.) PLATT, R.: Thrombocytopenic purpura apparently due to tabletts containing salicylamide and mephenisin (Arthri-pax). Brit. Med. J. 1958, II 1577 - 1578.

51.) REIMER, E.E.: Medikamentös bedingte Thrombopenien und ihre Behandlung. Wien. Klin. Wschr. 1955, 876 - 879.

52.) REISNER, E.H. and M.C. MORGAN: Thromcytopenia following acet-azolamide (Diamox) therapy. J. Amer. Med. Assoc. 160, 206 - 207 / 1956.

53.) ROTH, W.: Thrombocytopenische Purpura bei Conteben-Behandlung. Tuberkulose Arzt 4, 437 - 440 / 1950.

54.) SCHATZMANN, H.J.: Tödliche thrombopenische Purpura bei Benzolvergiftung. Schweiz. Med. Wschr. 1955, 1123 - 1126.

55.) SCHEN, R.J. and M. RABINOVITZ: Thrombocytopenic purpura due to quinidine. Brit. Med. J. 1958, II., 1502 - 1505.

56.) SCHMIDT, K.: Thrombopenie nach Reserpintherapie. Wien. Klin. Wschr. 1957, 27 - 29.

57.) SCHMUSHKOVICH, J. and E. DAVIS: Thrombocytopenic skinpurpura following treatment with trinitrin. Brit. J. Dermat. 67, 299 - 302 / 1955.

58.) SCHWARTZ, M.J. and W.S. MORTON II: Thrombocytopenia and leukopenia associated with use of sulfamethoxypyridazine. J. Amer. Assoc. 167, 457 - 459 / 1958.

59.) SCHNECK, H.J.: Ein besonderer Fall von Obstallergie unter dem Bild einer thrombopenischen Purpura. Dtsch. Gesundheitswesen 1957, S. 196 - 199.

60.) SORENSEN, B.: Case of fatal thrombopenicy about 10 months after treatment with a Goldpreparation.
Acta med. Scand. (Stockh.) 141, 27 - 35 / 1951.

61.) STEINKAMP, R., K.V. MOORE and W.G. DOUBECK: Thrombopenic purpura caused by hypersensivity to quinine.
J. Labor. and clin. Med. 45, 18 - 29 / 1955.

62.) THOMPSON, H.S. and H.J. ROWE: A case of hypoplastic anemia with secondary thrombocytopenic purpura following the use of chloramphenicol.
Annals of inter. med. Vol. 39, No. 5, 1953.

63.) THOMPSON, M, R.J.G. SINCLAIR and J.J.R. DUTHIE: Thrombocytopenic purpura after administeration pf Gold. Comparison of treatment with Dimercaprol ACTH and Cortisone.
Brit. J. Med. 4867, 899 - 902 / 1954.

64.) VOGL; A: Sedormid-Purpura.
Handbuch der Inneren Medizin. Hämatologie 1951 v. HEILMEYER.

65.) WEISFUSE, L., P.W. SPEAR, M. SASS and E. VORSANGER: Quinidine induced thrombopenic purpura, reported of a fourteenth case and review of clinical and experimental studies.
Amer. J. Med. 17, 414 - 422 / 1954.

66.) WIESE, O.: Purpura thrombopenica bei INH-Medikation.
Tuberkulosearzt 7, 597 - 598 / 1953.

67.) WURZEL, H. and R.L. MAYCOCK: Thrombopenia induced by sodium para aminosalicylic Acid.
Report of a case.
J. Amer. Med. Assoc. 153, 1094 - 1095 / 1953.

68.) ZANNONI, D.: Diatesi emorragica piastrino penica mortale insorta in corso ditrattamento con streptomicina.
Progr. med. Napoli 10, 583 - 587 / 1954.

L e b e n s l a u f

Am 4.2.1935 wurde ich, Nader Pousttchi, in Schiraz/Iran als Sohn des selbständigen Exportkaufmanns Abbasali Pousttchi geboren. Von 1943 bis 1949 besuchte ich die Volksschule Zinat und ab 1949 das Gymnasium Namazi in Schiraz, an dem ich 1954 mein Abitur machte. Von 1955 bis 1961 studierte ich an der Johannes Gutenberg-Universität zu Mainz Medizin und Anthropologie und bestand 1959 mein Physikum. Vom Sommersemester 1961 bis 1962 besuchte ich die Akademie in Düsseldorf, an der ich im Frühjahr 1963 mein Staatsexamen ablegte.

Ich beabsichtige, durch weitgehende Kontaktaufnahme in Deutschland meine Kenntnisse sowohl in beruflicher als auch kultureller Hinsicht zu vervollkommnen.

Herrn Priv. Doz. Dr. Friederici,
Oberarzt der I. Medizinischen Klinik und Poliklinik,
bin ich für die Überlassung des Themas und
Beratung bei der Abfassung der Arbeit
zu großem Dank verpflichtet.